

PORODNIŠTVO

- 1) ANTENATALNA ZAŠTITA – sustav zaštite materinstva tijekom trudnoće, sastoji se u dovoljnom broju kvalitetnih pregleda . Na prvom pregledu se određuje FAKTOR UGROŽENOSTI (obiteljska, osobna anamneza), OPĆI STATUS (visina, težina, mjere zdjelice), LAB.PRETRAGE (KKS, sedimentacija, krvna grupa, Rh), GENITALNI PREGLED (stupanj čistoće, kolposkopija, papa-test), UZV s 18 tjedana te s 34-37 tjedana, AMNIOKOPSKI PREGLED s 39 tjedana
- 2) ATONIA UTERI –nepravilnost 3. porođajnog doba. Pojačano krvarenje zbog funkcionalnog poremećaja u muskulaturi maternice(RETENCIJA POSTELJICE) ili zbog patološko anatomskih nepravilnosti (URAŠTANJE KORIONSKIH RESICA U STIJENKU MATERNICE) ---miometriji se ne može kontrolirati : Th. Zaustaviti krvarenje, nadoknaditi izgublenu krv, istisnuti posteljicu !
- 3) AUSKULTACIJA U PORODNIŠTVU – obično u zadnjem mjesecu trudnoće, slušanje otkucaja čedinjeg srca pomoću OPSTETRIČKE SLUŠALICE(stetoskopa) sa širokim lijevkom(norm. 120-130 otkucaja/min.), najjasnije se čuju sa strane leđa čeda. Danas se otkucaji slušaju DOPLERSKIM PRETRAŽIVAČEM
- 4) BABINJE- to je razdoblje od 6.tjedna nakon poroda. Nastavlja se pojačano lučenje PROLAKTINA koji inhibira hipofizu- nema lučenja estrogena i progesterona—lučenje mlijeka i atrofija maternice i rodnice. Nakon 2 tjedna maternica poprima normalnu veličinu, nema menstruacije, iscjedak
- 5) DEFLEKSIJSKI STAVOVI – glava je deflektirana, tj. zabačena prema straga, 3 stava
 1. STAV TJEMENOM- najblaži stupanj; tjeme, šija, čelo, lice
 2. STAV ČELOM- otekline na čelu, carski rez
 3. STAV LICEM- vodeća čest.lice, porod spontan; glava mora proći širim promjerom nego normalno---potrebni jači trudovi, porođaj produljen
- 6) DIJAGNOSTIKA TRUDNOĆE- temelji se na osnovi: općih promjena organizma žene koje nastaju nakon implantacije, promjene spolnih organa žene, postojanje trofoblasta na početku trudnoće i fetusa u kasnijem toku, UZV u 5.-6. tj. trudnoće
- 7) DIJABETES I TRUDNOĆA- većina trudnica s dijabetesom dobro podnosi trudnoću, ako se pridržavaju dijete i inzulinske th. Ukoliko se ne pridržavaju navedenog postoje opasnosti kao: poremećaj rasta, kongenitalne anomalije, prijevremeni porođaj, respiratorni distres sindrom, povećan perinatalni mortalitet, hiperbilirubinemija, hipoglikemija, manjak Ca i Mg (sindrom dijabetes melitus čeda)
- 8) DRŽANJE ILI HABITUS ČEDA- držanje ploda označava odnos česti ploda, njegovih ruku i nogu prema trupu. Ručice su prekrížene i priljubljene prsnom košu. Nožice su skvrčene u kukovima i koljenima te natkoljenicama priljubljene čedu (UZV)
- 9) ECLAMPSIA IMMINENS- ako se gestozi pridruže NEUROLOŠKI SIMPTOMI (glavobolja, mučnina, bol u epigastriju, smetnje vida), onda se smatra da je gestoza na najvišem nivou i prijeti izbijanje eklamptičkog napada.
- 10) ECLAMPSIA CONVULSIVA-
 1. POČETNA FAZA: ukočenost lica, trzaji, gubitak svijesti
 2. TONIČKI GRČEVI: prestanak disanja, ruke uz tijelo, noge ispružene, čeljust stisnuta, cijanoza
 3. KLONIČKI GRČEVI: mišići cijelog tijela, cijanoza, ne diše, pjena
 4. DUBOKA KOMA: sternalno disanje, cijanoza, oporavak, ne sjeća se

11) EMBRIONALNA I FETALNA FAZA RASTA

Embriionalna- od implantacije do kraja 8.tjedna trudnoće...stadiji-1) embriogeneza, 2) morfogeneza,3) organogeneza

Fetalna- od 9.tjedna do poroda, faza intenzivnog rasta, u 8.tjednu se stvara plodna voda i pupkovina koja spaja fetus s placentom

27) POROĐAJNA RAZDOBLJA

I stadij-dilatacija grla maternice, otvaranje ušća; započinje trudovima, završava pucanjem vodenjaka

II stadij- istiskivanje djeteta

III stadij- istiskivanje posteljice i ovoja

IV stadij- stadij ranog oporavka, prestaje krvarenje

28) II POROĐAJNO DOBA- počinje prvim trudovima, nestaje cervix, otvara se ušće, završava pucanjem vodenjaka

29) III POROĐAJNO DOBA- počinje trenutkom rođenja djeteta, završava izbacivanjem posteljice. Stvara se retroplacentarni hematoma koji odiže posteljicu od stijenke maternice, izbacuje se kontrakcijama maternice

30) IV POROĐAJNO DOBA- izlazak placente, zatvaraju se raskidane krvne žile, prestaje krvarenje

31) POPREČNI POLOŽAJ- to je patološki položaj. Uzdužna os djeteta okomita je na uzdužnu os majke. Uzroci: malo i pokretljivo čedo, puno plodne vode, miomi, dijete se rađa carskim rezom, a ne vaginalnim putem.

32) PREDNOST AKTIVNOG VOĐENJA III. POROĐAJNE DOBI- klasičnim vođenjem gubi se velika količina krvi. Zato se 3.por.doba vodi na aktivan način medikamentoznom profilaksom krvarenja.

33) PLACENTA PRAEVIA ili nasjela posteljica-kada posteljica leži ispred vodećih česti djeteta, kada cijela posteljica ili dio nje leži na putu, kojim tokom porođaja treba proći dijete; ona prijeći put; ljušti se prerano. Može biti primarna ili sekundarna. Krvarenje je prisutno u posljednja 3 mj.trudnoće, u 1.i 2.porođ.dobu.

34) PRIMIPARA VETUSTA- ako žena zatrudni ili rađa poslije 35.godine života—stara prvorotkinja. Veća je učestalost spontanih pobačaja, prijetećih pobačaja, EPH-gestoze, prijevremeni porodi, djeca su lagano asfiktična, manje težine, češće su kromosomske anomalije, carski rez u 20% slučajeva

35) RAST UTERUSA U TOKU TRUDNOĆE- građen je od glatkih mišića i vezivnog tkiva, u trudnoći se poveća oko 10 puta, uglavnom hipertrofijom i hiperplazijom. Te promjene su mehaničke i pod utjecajem hormona.

36) Rh SENZIBILIZACIJA- fetalna eritroblastozna je hemolitička bolest novorođenčeta, nastaje zbog neslaganja krvne grupe majke i djeteta(otac Rh+, majka Rh -, dijete rh +). Prva trudnoća ne dovodi do reakcije Ag-At, već izazove stvaranje stvaranje At protiv Rh+ eritrocita. U drugoj trudnoći Rh- majka je senzibilizirana; reakcija Ag-At; nastaje hemolitička bolest novorođ.. Da bi se to spriječilo, mjeri se titar At, gleda se senzibilizacija, da li kvantum At raste; lijekovima se suprimira stvaranje tog At

37) ROČNI I PRIJEVREMENI POROD

Ročni: 280 dana od prvog dana zadnje menstruacije

Prijevremeni: 28.-37.tjedan trudnoće; uzroci—komplikacije u trudnoći, bez uzroka, višeploidna trudnoća, planirano

Klinički znakovi: trudovi, krvarenje, prsnuće vodenjaka, promjene na cerviksu

38) SIGURNI ZNAKOVI TRUDNOĆE – micanje čeda(pupanje dijelova čeda), kucanje srca čeda, UZV slika čeda (od 5-6 tj.), testovi(biološki, imunološki)

GINEKOLOGIJA

- 1) **ABNORMALNI CITOLOŠKI NALAZ**- Cervikalna intraepitelna neoplazma(CIN) je niz intraepitelnih promjena, počinju min.atipijom, mogu napredovati prko karcinoma in situ do invazivnog raka vrata maternice.CIN I= displazija ? , slabe promjene; CIN II= mala displazija ? , srednje promjene, CIN III= displasia gravis et carcinoma in situ (jako izražene promjene)
- 2) **BENIGNI TUMORI JAJNIKA**-nisu pravi tumori jajnika, očituju se povećanjem jajnika
 - 1.Funkcionalne ciste jajnika 2.Teka luteinske ciste 3.Endometriotičke 4.Policistični jajnici
 5. Hiperplazija 6.Paraovarijske ciste; cistadenomi/cistadenofibromi-dobročudni epitelni tumori jajnika Th.kirurška
- 3) **BENIGNI TUMORI MATERNICE (MIOMI)** –karakteristike: tumor(edem), krvarenje, bol, pritisak,
 1. SUBMUKOZNI, 2.INTRAMURALNI, 3. SUBPERITONEALNI, 4. INTRALIGAMENTNI
- 4) **CARCINOMA IN SITU CERVICIS UTERI**- to je intraepitelni karcinom koji nije probio bazalnu membranu, to je 0.stadij karcinoma cervixa, 100 %preživljenje u 5 god.
- 5) **CARCINOMA CORPORIS UTERI**- razvija se iz endometrija, najpovoljnija dijagnoza, rano se manifestira simptomima, polako raste, kasno metastazira, kod nerotkinja, pretilosti, dijabetesa, hipertenzije,

SIMPTOMI: krvarenje, obilan vaginalni iscjedak, tupa bol

Dg: papa test, kolposkopija, uzv.,stupnjevi: 1.corpus, 2.corpus i cervix,3.uterus i mala zdjelica, 4. organi van zdjelice , Th: operacija
- 6) **CILJANA BIOPSIJA** –primjenjuje se kod sumnje na karcinom cervixa uterusa; pregled živog tkiva; uzme se s mjesta koje je najviše sumnjivo, uzorci se šalju u 10%-tnom formalinu, uklapaju se u parafinske blokove, režu se mikrotomom, gledaju se kao nativni preparati ili obojeni
- 7) **COLPITIS IZAZVAN TRIHOMONASOM**- spolno prenosiva bolest, Trihomonas vaginalis, obilan vaginalni iscjedak, iscjedak obilno vlaži stidnicu, iscjedak zelno žute boje, pjenušast, neugodna mirisa, eritemi, edem, Th. METRONIDAZOL
- 8) **FUNKCIONALNE CISTE JAJNIKA**
 - 1.Folikularne- u kori ovarija, postoje folikuli koji nikada ne sazriju i ne prsnu, nakuplja se bistra tekućina, Th. Nije potrebna
 - 2.Prave ciste-umnožavanjem stanica epitela, između njih se nakuplja tekućina(serozne, mucinozne ciste)
 - 3.Dermoidne ciste- s produktima ektoderma
- 9) **HORMONSKA KONTRACEPCIJA**- najsigurnija metoda; estrogen i gestagen (djeluju na hipofizu- inhibicija lučenja FSH i LH—nema ovulacije), mijenja se endometrij, cervikalna sluz postaje gušća, sprečava ulaz spermija

Pozitivne popratne pojave: pravilno krvarenje, izostanak PMS-a, cisti, karc.jajnika

Negativne popratne pojave: mučnina, napetost u dojka, retencija tekućine
- 10) **INDIKACIJE ZA OPERACIJU MIOMA**- obilna krvarenja iz maternica, kron.bol, akutna bol,mokr.simptomi, nagli rast mioma, razlog neplodnosti, povećanje maternice s kompresijom ostalih organa
- 11) **INTRAUTERINI ULOŽAK**- NEMEDICIRANI(od plastike), MEDICIRANI(od bakra), stavljaju se u cavum uteri, brža peristaltika jajovoda pa oplođeno jajašce stigne u uterus prije nego ?????

Kontraindikacije: upale, miomi, obilne mensturacije, nerotkinje, malformacije uterusa
- 12) **KOLPOSKOPIJA**- pregled grlića maternice pomoću binokularnog povećala(kolposkop)—udaljen je 20 cm od vanjskog spolovila, povećanje 10-20 puta, vidi se vaskularni crtež na sluznici i displazija epitela; dijagnoza prekanceroznih stanja i karcinoma grla maternice
- 13) **KOMPLIKACIJE ADNEKSALNIH TUMORA**

Apsolutne: apsolutno sužena zdjelica, ? placenta previja

Relativne: relativno sužena zdjelica

- 14) KOMPLIKACIJA MIOMA: krvarenje iz maternice, degeneracija, vaskul. ishemija, infekcija, pritisak na okolne organe (učestalo mokrenje, opstrukcija mokraćovoda, kompresija i opstrukcija crijeva, venska staza), neplodnost, spontani pobačaj
- 15) KONTRAIKACIJE ZA HORMONSKU KONTRACIPIJU
Apsolutne-kardiovask. bolesti, oštećenje jetre, tromboembolija, karcinom dojke i jajnika
Relativne- 35.god., pušenje, dijabetes, hipertenzija
- 16) LABIA MAIORA ET MINORA
Maiora-sastoje se od masnog tkiva, elast., glatkih mišića, prekrivene kožom, omeđuju otvor rima pudenda, ispod kože su žlijezde lojnice i znojnice
Minora-žlijezde lojnice i venski splet, prednji dijelovi se sijeku u med.liniji, tu je clitoris
- 17) MEHANIČKE METODE KONTRACIPIJE-mehanički se sprečava ulazak spermija u cervikalni kanal; kondom, dijafragma, cervikalne kape, kondom za žene
- 18) METODE TRAŽENJA KARCINOMA CERVIKSA- ginekol.pregled, simptomi, kiretaža corpora, analiza razmaza, (direktan—štapić omotan vatom, indirektan—špatulom), 5 stupnjeva
?????
- 19) NAJČEŠĆE SPOLNO PRENOSIVE BOLESTI-AIDS, sifilis, klamidija, hepatitis..
- 20) NATIVNI PREPARAT VAGINALNOG SEKRETA- oskudan, bjelkast ;iscjedak se pomiješa fiziološkom otopinom (epitelne stanice, laktobacili, leukociti, bakterije, trihomonas vaginalis, kvasnice)—na temelju tih elemenata 3 stupnja čistoće po Schroederu
- 21) "0" STADIJ KARCINOMA CERVIKSA- Karcinom in situ; to je intraepitelni karcinom koji nije probio bazalnu membranu, preživljavanje u 5 god. 100%
- 22) PLANIRANJE OBITELJI- ciljevi: normalna reprodukcija, liječenje neplodnosti, habitualnih abortusa, genetičko savjetovanje, neželjene trudnoće, kontracepcija
- 23) POSTUPAK U BOLESNICA S TUMOROM OVARIJA- najmaligniji tumor, nema rane dg., ascites, osjećaj neugode u trbuhu, bol, mokrenje, obavezno operacija
 - 1.kirurški-benigni tumori
 - 2.kemoterapija-nakon kirurgije
 - 3.genska terapija
- 24) POBAČAJ- prekid trudnoće, do 28.tj.(rani-16. i kasni od 16.tjedna), spontani, provocirani(artefic.), habitualni
 - 1.Spontani- kromosomopatije, infekcije, toxini, imunol.poremećaji, dijabetes, štitnjača, trauma ploda, Simptomi—krvarenje, istjecanje plodove vode, posteljice ili ploda; Dg.—rani pregled,uzv
 - 2.Arteficialni—indiciran, zadržani—plod odumro i kroz više tjedana ostaje u uterusu
- 25) SIMPTOMI MYOMA UTERI- dobroćudni tumori maternice, građeni od gl.mišića, rastu pod utjecajem hormona, krvarenje iz maternice, bol, napetost u maloj zdjelici, neplodnost, spontani pobačaj
- 26) SOOR COLPITIS- gljivična infekcija Candidom albicans, obilan, bijeli, sirasti iscjedak, , hiperemija sluznice rodnice i stidnice, svrbež, žarenje---kod dijabetesa, atb., oral.kontraceptiva
Th.: nistatin, klortrinazolske vaginalete 7 dana, mazanje rodnice kremom(i glansa penisa)
- 27) ZNAČAJ SISTEMATSKOG PREGLEDA U GINEKOLOGIJI- rano otkrivanje karcinoma cervicis uteri, prevencija spolno prenosivih bolesti, otkriveni bolesti koje utječu na plod:--- organski stečeno oboljenje, tromboza, infektivne bolesti, dijabetes melitus, teži oblik gripe, hepatitis

- 28) ZNAČAJ CITOLOŠKOG RAZMAZA- analiza stanica deskvamiranih s epit. Površina, služi za rano otkrivanje karcinoma grla maternice, upala, određivanje horm.statusa, dg. drugih genitalnih karcinoma, citološki nalaz-ocjenjuje se klasifikacija prema Papanikolausu(5 stupnjeva)
- 29) ZNAČENJE CITODIJAGNOSTIKE U GINEK.- metoda sekundarne prevencije, rano otkrivanje premalignih i malignih lezija, upala---uzorak se uzima sa stražnjeg forniksa rodnice, s grla maternice, iz endocerviksa...---razmaže se, fiksira, broji, gleda pod mikroskopom
- 30) VULVITIS- upala kože malih i velikih usana i međice----svrbež, eritem, edem, ulceracije
- a) PRIMARNI- virusni (HPV, genitalni herpes), bakterijski (Treponema pallidum), parazitski
 - b) SEKUNDARNI- kandidijaza, trihomonijaza, miješane bakt.upale

P-27) NORMALNI POROD

1. porodno doba – stadij dilatacije grla maternice i ušća(otvaranje ušća)
2. porodno doba- stadij istiskivanja(ekspulzije) djeteta
3. porodno doba- stadij istiskivanja posteljice i ovoja
4. porodno doba- stadij ranog oporavka, a traje 2 sata

I. PORODNO DOBA

Počinje prvim trudovima koji dovode do nestajanja cerviksa i otvaranja ušća ili prsnućem vodenjaka. U početku poroda je cervikalni kanal prohodan za 2 cm , aktivnost uterusa je 80-120 Montevideo jedinica(MJ). Prvo porodno doba završava kada je ušće maternice potpuno otvoreno (10 cm) , a vodenjak je prsnuo. U početku poroda trudovi su rijetki, slabi i kratkotrajni. Tada tek neznatno prelaze prag boli. To su PRETHODNO TRUDOVI.(dolores praesagientes) i PRIPRAVNI TRUDOVI(dolores praeparentes). Postupno trudovi postaju jači i češći pa su za kraj prvog porodnog doba tipična 3-4 truda u 10 minuta, intenziteta oko 40 mmHg i trajanja oko 80 sekundi. Tada je aktivnost uterusa oko 160 MJ.

Nestajanje cerviksa i otvaranje ušća se razlikuje kod prvoročkinja i višeročkinja. Kod prvoročkinja prvo nestaje cerviks, a zatim se otvara ušće. Grlo maternice se otvara iznutra prema van. Za to je potrebno 8-10 sati ili oko 150 trudova. U višeročkinja se usporedno otvara ušće i nestaje grlo maternice. Za to je potrebno 5-7 sati ili oko 100-120 trudova. Za otvaranje ušća maternice važna je i funkcija donjeg uterinog segmenta, vodenjaka i vodećeg dijela fetusa. Donji uterini segment je elastična veza između trupa i grla maternice. On prenosi snagu trudova prema dolje. Na granici prema tijelu maternice u porodu se tvori kontrakcijski prsten. On se može napipati 2-3 prsta iznad simfize (Bandlova brazda). Ako se taj prsten tijekom poroda uzdiže, znači da se donji uterini segment stanjuje i da prijete prsnuće maternice.

P-45) VODENJAK se stvara na početku poroda od plodnih ovoja i plodne vode što se nalaze ispred vodeće česti ploda. Elastični plodni ovoji slijede širenje donjeg uterinog segmenta i nestajanje cerviksa. Kada je vodenjak očuvan otežana je uzlazna upala, spriječeno je ispadanje pupkovine i sitnih česti djeteta. On sudjeluje i u mehanizmu nestanka cerviksa i otvaranja ušća maternice. Kada je ušće posve otvoreno, trudovi sve snažnije pritišću na vodenjak i tada on prsne. Time počinje drugo porodno doba ili doba izгона. Takvo prsnuće vodenjaka zove se prsnuće na vrijeme (a tempore). U više od 20% svih poroda vodenjak prsne ranije.

Prsnuće vodenjaka može biti:

- a) na vrijeme- a tempore
- b) prerano- ruptura velamentorum praematura (dok porod još nije počeo)
- c) prijevremeno- ruptura velamentorum praecox (tijekom prvog porodnog doba)
- d) visoko- kada je prsnuće iznad ušća maternice pa je donji pol vodenjaka održan
- e) lažno- odilaženje manje količine sluzi , nakupljanje između ovoja (hydrorrhea extraammalis)

Prsnućem vodenjaka istječe plodna voda. Njezina količina i kvaliteta su od velikog značaja u svakom porodu. Oskudna plodna voda je znak izlaska mekonija iz crijeva fetusa. Oba ova nalaza mogu biti u vezi s asfiksijom djeteta, pa u takvim slučajevima porod zahtijeva poseban nadzor. Vodeći dio ploda također sudjeluje u mehanizmu nestanka cerviksa i otvaranja ušća maternice. To je posebno izraženo nakon prsnuća vodenjaka. Pritisak vodeće česti ubrzava otvaranje i potiče jače trudove pa je zbog toga porodod glavom brži nego u ostalih stavova i položaja djeteta.

Otvaranje vrata maternice se može svesti na dva načina:

1. aktivno: povlačenjem mišićnih snopova maternice prema kranijalno
 2. pasivno: tlakom vodenjaka ili predležee česti na cerviks
- aktivno otvaranje traje cijelo vrijeme rađanja

P-28) II PORODNO DOBA

To je doba istiskivanja(izgona) djeteta. Počinje kada je ušće otvoreno (10 cm), a vodenjak je prsnuo. Trudovi su češći i snažniji . To su pravi i potresni trudovi (dolores ad partum sic dicti i dolores conquassantes). Za drugo porodno doba prvorotkinje potrebno je 1-2 sata te oko 50 trudova. Pojavljuju se svake 2 minute, traju oko 100 sekundi, a intenzitet im je oko 80 mmHg. U to vrijeme aktivnost uterusa je najveća (300-400 MJ). U višerotkinje traje 30-40 min.,20-30 trudova, a nerijetko se dovršava za 5-10 min. Prsnućem vodenjaka glavica se spusti niže i pritišće sve jače na dno zdjelice. Time se potiče refleksno tiskanje (napori) trbušnih mišića i ošita, a istodobno se olabavljuje dno zdjelice. Povišenjem intraabdominalnog tlaka se pojačava učinak trudova 2-3 puta.

KRETANJE GLAVICE

Prolaz glave i tijela djeteta kroz zdjelicu je pasivan proces kojim se dijete istisne kroz porodni kanal. U 94% svih poroda dijete je položeno uzdužno, zatiljnim(okcipitalnim) stavom glave na ulazu u zdjelicu. Leđa djeteta su češće okrenuta lijevo –1.namještaj (80%), nego desno- 2.namještaj (20%).

Glavne kretnje vodeće česti u toku rađanja su:

1. angažiranost glavice
2. spuštanje
3. fleksija
4. unutrašnja rotacija
5. defleksija-ekstenzija
6. vanjska rotacija
7. ekspulzija

Te se kretnje događaju kontinuirano, istodobno. Glava se trajno spušta, a prema prilikama u pojedinim segmentima zdjelice mijenja odnose prema tijelu. Prije početka poroda glava se nalzi nad ulazom u zdjelicu u položaju između fleksije i defleksije. Suturom sagitalis se smješta u poprečnom ili jednom od kosih promjera zdjelice. Kada svojim najvećim poprečnim promjerom(biparijetalnim) prođe ulaz zdjelice, kažemo da je glava angažirana. U prvorotkinja se to događa ranije. Sutura sagitalis je u poprečnom promjeru zdjelice, a okcipit je lateralno. Učinkom trudova glava se flektira u atlantookcipitalnom zglobu. Mala fontanela se spusti niže od velike. Brada se približi toraksu spuštanjem kroz okrugli dio sredine zdjelice fleksija se postupno pojačava. Od ulaza zdjelice na niže, glava može prolaziti sinklitički ili asinklitički. Sinklitizam je položaj suture sagitalis točno u sredini(osi) zdjelice. Ako je ta sutura bliže promontoriju(prema straga), tada u porodu vodi prednja parijetalna kost . U tom slučaju govorimo o FIZIOLOŠKOM PREDNJEM ASINKLITIZMU (Naegelov oblikvitet). Ako je sutura sagitalis bliža simfizi i vodi stražnjaj parijetalna kost, radi se o STRAŽNJEM ASINKLITIZMU. U takvoj situaciji je porod češće nemoguć .

Rađanje ramena prati rađanje glave. Udaljenost ramena od najšireg dijela glave je 8 cm, a to je i udaljenost između ravnine ulaza i dna zdjelice. Nakon izlaska ramena, bez teškoće se rađa tijelo djeteta te se završava

drugo porodno doba. Kada jaki trudovi pritišću glavu na još neotvoreno ušće maternice nastaje lokalni edem-porodna oteklina (caput succedaneum) . Ona nestaje od 1.-2. dana života,a nalazi se u području vodećeg dijela glave. Glava djeteta zahvaljujući preklapanju pomičnih kostiju lubanje može smanjiti svoje promjere za 0,5-1,0 cm. Tijekom poroda- tjel.toplina je povećana(blago), puls ubrzan, krvni tlak povišen, disanje ubrzano, leukocitoza, znojenje,k zimica

P-29) III PORODNO DOBA (placentarno doba)

Počinje trenutkom rođenja djeteta, a završava rođenjem posteljice. Traje oko pola sata do sat. Nakon izlaska djeteta i plodne vode, uterus se zbog prestanka djelovanja pritiska iznutra naglo smanji, pase fundus na početku trećeg porodnog nalazi u visini pupka. To smanjenje nastaje retrakcijom mišićne vlakna tj. mišićna vlakna se skrate i rašire, pa stijenka uterusa zadeblja. Na onom dijelu uterusa gdje je inserirana posteljica, zadebljanje stijenke maternice se u početnoj fazi jedva primjećuje ili ga uopće nema. Kasnije se posteljica odiže u svom središnjem dijelu. Zbog toga se raskinu uteroplacentarne krvne žile i iz njih počinje krvarenje u retroplacentarni prostor. Krv se skuplja u prostoru između stijenke maternice i posteljice te se tako stvara

RETROPLACENTARNI HEMATOM. Hematom polako raste i sve više odiže posteljice. Trudovi koji sijede ubrzavaju proces ljuštenja. Nakon nekoliko trudova posteljica se potpuno odljušti od podloge,a daljnjim kontrakcijama maternice placenta se izbacuje u donju segment uterusa ili u rođnicu. Odvajanje posteljice od stijenke maternice ubrzavaju i degenerativne promjene koje nastaju potkraj trudnoće u decidui i to pogotovo u spongioznom sloju decidue bazalis, gdje zapravo i dolazi do odlupljenja posteljice. Ovaj mehanizam kojim se posteljica počinje ljuštiti u sredini(modus Schultze) je najčešći, pojavljuje se u 80% poroda. Budući da se retroplacentarni hematom tim mehanizmom širi od centra prema periferiji, krv ostaje učahurena iza posteljice sve do njezina rađanja. Zbog toga se tijekom 3.por.doba. pojavljuje krvarenje ili je vrlo oskudno. Posteljica se rađa fetalnom stranom, a tek poslije se izlije tekućina i ugrušana krv iz retroplacentarnog hematoma. Mnogo rjeđe se placenta počinje ljuštiti od svog donjeg ruba u smjeru fundusa maternice (modus Duncan). U tom slučaju za čitavo vrijeme 3.por.doba istječe krv iz maternice, a posteljica izlazi iz porodnog kanala materničnom stranom.

ZNAKOVI ODLUPLJENJA POSTELJICE

Kada se odljuštena posteljica rodila u donji segment uterusa ili u rođnicu, fundus maternice se podiže za 4-5 cm prema desnom rebrenom luku. Posteljica koja se u toj fazi nalazi u donjem segmentu maternice, odigne čvrsto kontrahirani i retrahirani korpus uterusa,a to je tzv. Schroderov znak. Da bi se utvrdilo da li je placenta odljuštena koristi se i Kustnerov znak. Rukom se pritisne iznad simfize i pomiče se uterus u kranijalnom smjeru. Ako se pupkovina tom prilikom ne uvuče, što znači da nije pratila pomicanje uterusa, posteljica je odljuštena. Treći znak odlupljenja posteljice je Ahlfeldov znak. On se bazira na praćenju spuštanja podveza pupkovine. Vrpca koja je bila vezana uz vulvu se zajedno s pupkovinom sve niže spušta. Smatra se da je posteljica odljuštena kada se vrpca smjestila za 10 cm.

ISTISKIVANJE POSTELJICE iz donjeg uterinog segmenta

Kada se posteljica spusti u donji segment uterusa ili u rođnicu, pritišće cervikalne ganglije i živčane zavšetke oko rektuma. Zbog toga žena osjeti reflektorno potrebu za tiskanjem. Povećanjem trbušnog pritiska rođilja obično uspijeva istisnuti posteljicu iz porodnog kanala. Ako to ne uspije, najčešće zbog smanjenog tonusa donjeg segmenta uterusa i rođnice, rođilji se može pomoći tako da se s dije ruke uhvati trbušna stijenka u uzdužnom pravcu, a zatim se stijenka podigne i ženi se kaže da tiska. To je hvat prema Baeru. Time se smanjuje obujam trbušne šupljine pa je djelovanje intraabdominalnog tlaka veće. Odljuštena posteljica se može istisnuti i Dorn-Ahlfeldovim načinom. Isprazni se mokraćni mjehur, a kontrahirani uterus se dovede u središnju liniju. Tada se četiri prsta polože na stražnju stijenku uterusa, a palac na prednju. Uterus se poput klipa potisne prema

porodnom kanalu i istisne posteljica. Žene koje izgube manje krvi u porodu, bolje doje, mnogo su otpornije na infekcije, a involucijski procesi teku brže.

P-30) IV. PORODNO DOBA

Počinje izlaskom placentе, а predstavlja prijelaznu fazu poroda, prema puerperiju. Traje oko **2 SATA**, te se u to vrijeme zatvaraju raskidane krvene žile i stišava krvarenje. Važnu ulogu u tome ima retrakcija i kontrakcija muskulature maternice. Snažna kontrakc. i retrakc. maternice koja uslijedi odmah nakon izlaska posteljice dovodi do uklještenja otvorenih krvnih žila na insercijskoj plohi. Zahvaljujući tom mehanizmu krvne žile uterusa se zatvaraju i krvarenje se naglo smanji. U trudnoći se također stvaraju zadebljanja na intimi krvnih žila maternice te sužavaju lumen žile, a to pridonosi smanjenju krvarenja. Pod utjecajem **TROMBOKINAZE** se stvaraju trombi i tako trajno zatvaraju krvne žile uterusa.

P-4) BABINJE ILI PUERPERIJ

To je razdoblje od 6 TJEDANA NAKON PORODA. U to vrijeme se nastavlja pojačano lučenje PROLAKTINA. On inhibira gonadotropnu sekreciju hipofize, а posljedica je izostanak lučenja gonadalnih steroida ovarija, estradiola i progesterona. Posljedica takvog hormonskog stanja je lučenje i izlučivanje mlijeka te atrofija genitalnih organa; maternice, rodnice, а djelonice i vulve. Genitalni organi se smanjuju na normalnu veličinu. Neposredno nakon rođenja posteljice, u 4. porođajno doba, maternica je veličine glave djeteta, а njezino dno se nalazi u visini pupka. Budućih dana se dno maternice spušta za jedan poprečni presjek, tako da se 4. dana babinja nalazi na polovici između pupka i simfize (P/S). 7. dana se tek u dubini iznad simfize može napipati fundus uterusa. U normalnim babinjama je maternica normalne veličine nakon 2 tjedna. Nakon 4 tjedna, ako je laktacija održana i potpuna, maternica je izrazito malena (njezino se tijelo jedva pipa). Veličine je 3-4 cm X 2-2.5cm. Kanal vrata maternice je prvih nekoliko dana prohodan sve do maternice. Sedmog dana je već potpuno zatvoren. Vrat maternice je duljine 1-1.5 cm (u kasnom puerperiju).

U babinjama je žena amenoroična. Pri postojećoj laktaciji amenoreja se produljuje mjesecima. Iscjedak u babinjama—LOHIJA(perila). Lohija se postupno mijenja od krvavih (?????), preko sukrvavih (rubra), do smeđih (fusca). Nakon 2-3 tjedna babinja iscjedak je oskudan i bjelkast. Mikroskopski se još nalazi povećan broj leukocita i bakterije (stupanj čistoće 2-3). Stanice vaginalnog epitela su oskudnije, one su intermedijarnog i parabazalnog tipa. To je tzv. puerperalni i laktacijski tip razmaza. Stjenka rodnice je stanjena, crvena, atrofična, vulnerabilna. Žene koje izgube manje krvi u porodu bolje doje, mnogo su otpornije na infekcije, а involucijski procesi teku brže.

P-45) ULOGA PLODNE VODE

Plodna voda (amnionska tekućina ili liquor) je tekućina koja ispunjava embrijski mjehur. U njoj zametak slobodno lebdi, pričvršćen pupkovinom za posteljicu. U početku je luči samo epitel amnija. Kasnije u njenu sastavu sudjeluje i difuzija iz majčine krvi i izlučivanje mokraće iz fetusova bubrega. Količina pred kraj trudnoće = 500 mL

Sastva: voda (98%), anorganske soli, deskvamirane epitelne stanice, loj (vernix caseosa), sastojci fetusove mokraće.

Funkcija plodne vode:

1. održava konstantnu temp. fetusove okoline
2. amortizira nagle pokrete majke
3. omogućuje simetričan rast i slobodno kretanje zametka te razvoj mišićno-skeletnog sustava

Uzorak plodne vode se može uzeti radi analize = amnicenteza. Korionski gonadotropin se luči više u 1. polovici trudnoće (max. Oko 12. tjedna). Estrogen se pojačano luči pred porod. U 1. polovici trudnoće ga ima malo.

Oksitocin- pred kraj trudnoće izaziva neurogeni refleks koji potiče neurohipofizu na pojačano lučenje oksitocina.

P-17) ISPALE I SPUŠTENE SITNE ČESTI (ručica, pupkovina)

Sitne česti ne moraju ispasti samo kod poprečnog stava, već se to može dogoditi i kod uzdužnog stava. U tom slučaju glavica ne prijanja dobro uz zdjelicu i vodeća čest je ruka koja je u kanalu zdjelice (descensus manus). Problem je što ruka i glava ne mogu zajedno kroz kanal.

Kod poprečnog položaja se može pokušati sa:

1. VANJSKIM OKRETOM: ženu polegnemo na onaj bok gdje se nalazi čest koju želimo spustiti niže. Suprotni bok je iznad, a na toj strani je ručica koju želimo dignuti.

2. UNUTARNJIM OKRETOM: ako se radi o višerotkinji. Ako glavica nije fiksirana možemo prekinuti vodenjak te gurnuti ruku u unutrašnjost maternice i zaustaviti oticanje plodne vode. Uхватimo upalu čest (ruku ili pupkovinu) i uguramo je u maternicu. Dijete pokušamo okrenuti u položaj zatkom. Ruku djeteta fiksiramo iza glave uz pomoć vanjske liječnikove ruke, u narkozi. Sa pupkovinom postupamo isto kao i sa rukom.

Pupkovina i ruka mogu biti- ispale i spuštene

ISPALE: pupkovina ili ruka su u maloj zdjelici; vodenjak je prsnuo, a one su vani

Th: carski rez

SPUŠTENE: pupkovina ili ruka su u maloj zdjelici, vodenjak je očuvan

Th: moguće je pokušati okret (podizanje pupkovine ili ruke)

Ispala pupkovina biva komprimirana uz stijenku porođajnog kanala. Kada jroz njega počne prolaziti vodeća čest pri porodu. Pratimo otkucaje srca čeda. Ako su ubrzani znači da je čedo u hipoksiji zbog kompresije pupkovine. Ako je pupkovina spala, trudnicu hitno vozimo u operacionu salu i radimo carski rez. Jedan od operatera čitavo vrijeme drži djetetovu vodeću čest duboko u zdjelici, kako ne bi pritisla pupkovinu. On cijelo vrijeme gura npr. glavicu dok se dijete ne porodi carskim rezom.

Ako je pupkovina spuštена, nema komplikacije te se pokušava:

- a) vanjska rotacija
- b) unutarnja rotacija

Ako se dijete ne može spasiti, ako je dugo u asfiksiji ili je već mrtvo, a život majke je u opasnosti, potrebno je napraviti EMBRIOTOMIJU. Dijete se komada, uštrca mu se zrak u srce i nastane embolija. Nakon toga mu se izvuku srce, pluća, mozak i svi vitalni organi. Kako bi mu se smanjio volumen i olakšao prolaz kroz porođajni kanal. Tako spašavamo majku, a žrtvujemo dijete.

P-35) RAST UTERUSA U TOKU TRUDNOĆE

Uterus je građen od glatkih mišića i vezivnog tkiva- kolagen. Najvažniji dio veziva je kolagen.

Funkcionalno i anatomski postoje 3 dijela uterusa:

1. Corpus (trup)- glavni dio i sadrži plod; ima oko 40 % mišić- vlakana (ne gravidni) i glavna je ekspulzivna sanga u porodu
2. Cervix (vrat maternice)- spaja maternicu i rođnicu; u gornjem dijelu ima oko 40% mišićja, a u donjem 10 %
3. Isthmus- anatomski dio cervixa; pruža se od anatomske unutrašnjeg ušća (granica corpus- cervix) do histološkog unutrašnjeg ušća (fibromuskularna granica i granica dviju sluznica)

Donji uterini segment nastaje u kasnoj trudnoći uglavnom u istmusu koji se raste i inkorporira u corpus.

Uterus se u trudnoću povećava oko 10x. On uglavnom hipertrofira, a dijelom raste i hiperplazijom. Rast ploda slijedi i pasivno- PLASTIČNOM EKSPANZIJOM VEZIVA i distenzijom mišićnih snopova. Te promjene su potaknute hormonski i mehanički. Mišići materice su organizirani u dva spiralna sustava. Svaka spirala polazi od svog roga uterusa i spušta se do u cervix. U donjem dijelu spirale su položene horizontalno, a u gornjem dijelu vertikalno. One se u svom silasku višestruko

isprepliću. Kontrakcijama u porodu donji krajevi spirala se postavljaju sve više uspravno. Njihovi krajevi se vuku prema gore. Tako postupno nestaje cervix. Vanjski sloj miometrija čine nježne longitudinalne niti od tuba uterina do cervixa. Srednji dio je spiralni sustav, a unutrašnji dio je sustav sfinktera oko tubarnih kuteva uterusa i unutrašnje ušće kanala cervixa. Takva pravilnost električne aktivnosti miometrija postoji tek nakon 35. tjedna trudnoće. U zadnjim tjednima trudnoće i u porodu za trudove vrijedi princip trostruke silaznosti. To znači da trudovi počinju u fundusu uterusa. Tu su najsnažniji i najdulje traju. U donjim dijelovima uterusa kontrakc. traju kraće i upola slabije. Na aktivnost uterusa utječu hormonski, živčani i mehanički faktori. Posteljica i plod imaju važnu ulogu. Od hormona na rad miometrija utječu- ESTROGENI, GESTAGEN, OKSITOCIN I PROSTAGLANDINI. Serotonin je proizvod posteljice i ima oksitocički učinak. U mišićima maternice postoje simpatička i parasimpatička živčana vlakna- alfa i beta adrenergični receptori. Pritisak vodećeg dijela djeteta na donji uteralni segment i cervix, potiče kontrakcije. Time se ostvaruje CERVIKO-HIPOTALAMIČKI REFLEKS što oslobađa oksitocin.

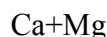
Kontrakcija uterusa -trud je elektro-mehanički fenomen što dovodi do tetaničkog skraćanja vlakana miometrija. Krivulja truda je zvonolika s bazalnim tonusom, uzlaznim i silaznim krakom (stadium incrementi i decrementi) te vrškom (acme). Bazalni tonus je oko 10mmHg, a prag boli oko 25 mmHg. Od tada je trud palpabilan. Površina krivulje iznad bazalnog tonusa je area aktivnog pritiska.

- I. porodno doba: 3-4 truda u 10 min., svaki traje 80-90 sec.
- II. Porodno doba: 5 trudova /10 min. Svaki traje 90-110 sec., sa intenzitetom 70-80 mmHg
- III. Porodno doba: 2 truda u 10 minuta, traju 100 sec. i intenzitet 60 mmHg

Kasnije su trudovi rijedi, traju 80 sec, a intenziteta oko 30 mmHg. Ukupna aktivnost uterusa se izražava i izražava u Montevideo jedinicama (MJ) .

U toku normalnog poroda, kontrakcije maternice su koordinirane. One relativno brzo i lako šire cervix. To su osobine eutocičnog porođaja. Nepravilnost trudova i odsutnost principa trostruke silaznosti se naziva INKOORDINACIJA.

U kontrakciji miometrija vretenaste stanice skliznu jedna preko druge i tako skrate dužinu mišićnog vlakna. Takav mehanizam omogućuju kontraktilni PROTEINI, MIOZIN, TROPONIOZIN i AKTINI. Kontrakciju glatke muskulature možemo prikazati reakcijom:



Aktin + miozin -----aktomiozin+ ATP kompleks



ATP daje početnu i primarnu enrgiju za nastanak AKTOMIOZINA. Sekundarni izvor energije je KREATININ FOSFAT (CP) koji je u fazi relaksacije mišića- od ADP stvara ATP. ATP i CP daju energiju za 30 kontrakcija uterusa (trudova). Daljnja energija nastaje GLIKOLIZOM glikogena i manjim dijelom OKSIDACIJOM masnih kiselina. Jedan trud iskoristi oko 3 kalorije energije.

Mehanička kontrakcijska snaga miometrija u trudnoći je 30x veća od one izvan trudnoće. Za miometrij vrijedi pravilo- sve ili ništa- u pogledu kontraktibilnosti. Brzo širenje vala depolarizacije (2cm u sec.) od miometrija čini mišićnu jedinicu. U pravilu ekscitacijski val polazi od jednog centra vodiča (tubarni kut), ali i bilo koji drugi dio miometrija može započeti taj val. Sve stanice mišićja maternice mogu biti pacemaker. Tako miometrij ima MULTIFOKALNI EKSCITACIJSKI POTENCIJAL.

Estrogeni (17 estradiol) potiču takvu ekscitabilnost. Estradiol može sniziti membranski elektropotencijal i ispod 50 mV(kritički potencijal) što izaziva trud. Progesteron povisuje taj potencijal na oko 60 mV što je normalno za uterus u trudnoći.

G-28)ZNAČAJ CITOLOŠKOG RAZMAZA

Citologija je laboratorijska morfološka disciplina koja se bavi analizom stanica deskvamiranih s epitelnih površina ili punktiranih stanica.

Služi za:

- 1.rano otkrivanje Ca grla maternice i njegovih predstadija
 - 2.diferencijaciju upala i određivanje hormonskog statusa
 - 3.Dg. genitalnih Ca. Drugih lokalizacija
 - 4.za kontrolu kirurške, radiološke ili citostatske th.
- Citološki nalaz se ocjenjuje klasifikacijom po Papanicolausu (PAPA-TEST)

- 1.stupanj: nalaz negativan, stanice normalne
- 2.stupanj: nalaz negativan, upalne stanice
- 3.stupanj: nalaz suspektan, atipične st.
skupina A: laka i srednja displazija
skupina B: teška displazija i Ca in situ
- 4.stupanj: nalaz pozitivan, nepravilne st.ili Ca in situ
- 5.stupanj: nalaz pozitivan, invazivan Ca

RAZMAZ:

-indirektni iz svoda rodnice

-direktni s površine grlića maternice

-endocervikalni (iz cervikalnog kanala)

Razmaz treba odmah fiksirati 95%-tnim etanolom ili citosprejem, bojati metodom po Papanicolausu (polikromatsko bojenje) .

G-29) CITODIJAGNOSTIKA-ZNAČAJ

Citodijagnostika se primjenjuje kao metoda sekundarne prevencije u cilju ranog otkrivanja i dijagnoze premalignih i malignih lezija, dijagnostici upale, procjeni hormonskog statusa i kontroli liječenja. Temelji se na činjenici da svaki epitel deskvamira površinske stanice. Uzorak se uzima sa stražnjeg forniksa rodnice, s grla maternice i iz endocerviksa; razmaže se- fiksira- boji- gleda pod mikroskopom.

ATIPIČNI EPITEL:

- 1)ANIZONUKLEOZA- nejednakost st.jezgara po obliku i veličini
- 2)HIPERKROMAZIJA- jača obojenost jezgre zbog umnoženog i nepravilno raspoređenog kromatina
- 3)ANIZOCITOZA- nejednakost stanica po obliku i veličini

Endometrijska implantacija oplodjenog jajašca i promjena hormonskog statusa utječu na histološke karakteristike vaginalnog epitela. Najizrazitija je hipertrofija, posebno proširenje intermedijarnog sloja voluminoznim stanicama bogatih glikogenom. Pri tome je superficijalni sloj vrlo tanak .Reakcija vaginalnog epitela je ograničena unatoč jako povišenim količinam estrogena i progesterona. Morfološka izgradnja se ne mijenja od 2.ili 3. mjeseca trudnoće do prije poroda. Promjene hormonske ravnoteže se očituju i umjerenom hiperplazijom stanica endocervikalnog cilindričnog epitela.

U ranoj trudnoći, nakon završene placencije, u razmazu prevladavaju intermedijarne stanice koje imaju oblik čamca tzv. NAVIKULARNE STANICE.Ta stanica se smatra tipičnom za trudnoću. "*Navikularni tip*" razmaza se nalazi u 60-70% trudnica. U kasnoj trudnoći prevladavaju INTERMEDIJARNE STANICE bogate glikogenom. To su optimalni uvjeti za razmnožavanje laktobacila koji su sposobni izazvati hidrolizu glikogena s

posljedičnom citolizom. Taj "**citološki tip**" razmaza, nalazi se u 15% trudnica. Još postoji i "**miješani tip**" razmaza koji je kombinacija prva dva.

Prema NYKLIČEKU I PUNDELU postoji razmaz "**prije termina**", "**blizu termina**", "**na termin**", "**poslije termina**". Za citodijagnostiku je važna i transformacija endometrijskih stromalnih stanica u decidui. Karakteristična je i popratna upala s leukocitnom infiltracijom. Pojavljuju se i Arias-Stelline reakcije glandularnih stanica. Citološku sliku puerperija i laktacije karakteriziraju u prvim danima poslije poroda---obilje eritrocita, leukocita, histiocita, stanični detritus i sluz. Između 5. i 7. dana puerperija pojavljuju se stanice "**postpartalnog tipa**" i bogate glikogenom. Kod žena koje doje pojavljuje se "**laktacijski tip**" razmaza . Promijenjene citološke slike prije 38.tjedna trudnoće mogu biti znak placentarne insuficijencije. Parabazalne stanice su posljedica upale. Citodijagnostika je nužna kod komplikacija trudnoće (pobačaji, cervikalna neoplazma) te kod upala vagine i cerviksa.

G-6)CILJANA BIOPSIJA

Ona se primjenjuje kod karc.cerviksa maternica, za dijagnozu. Konačan dokaz za taj karcinom daje patolog nakon HPD-e tkiva grlića maternice uzetog biopsijom. To je dg.metoda pregleda živog tkiva, a tkivo se dobiva operativnim putem. Obraduje se posebnim postupcima (smrzavanje, ulaganje u masu) i reže se na tanke listiće(mikrotomom).Listići se pregledavaju ili u prirodnom stanju(nativni preparat) ili bojani raznim bojama.

POROĐAJNI KANAL

- 1.Tvrđi(koštani dio)-mala i velika zdjelica
- 2.Mekani (mišićni) dio-uterus i vagina

GENITALNI ORGANI

- 1.VANJSKI---zajednički naziv VULVA(vidimo ih): velike i male usne, vestibulum vagine, mons pubis(jastučići potkožnog masnog tkiva), klitoris, medica(perineum), 2 Bartolinijeve žlijezde, Steneovi vodovi, lumen(granica vanjskih i unutarnjih genit.organa)
- 2.UNUTARNJI---vagina(rodnic), uterus(maternica), tubae(jajovodi), ovarii(jajnici)

P-37)ROČNI I PRIJEVREMENI POROD(partus praetemporarius)

Trudnoća traje 280 dana(40 tjedana) računajući od prvog dana zadnje menstruacije u žena s urednim menstrualnim ciklusom(28+ - 3 dana) ili 266 dana od dana zečeca . Prema SZO porod između 28 i navršenih 37 tjedana je PRIJEVREMENI . Sve više se govori i o donjoj granici od 24 tjedana. Ta djeca imaju 10 puta veću perinatalnu smrtnost od djece rođene u terminu, trajna neurološka oštećenja. Pravi uzrok još nije poznat. S kliničkog stajališta, uzroke prijevremenog poroda možemo podijeliti u 4 skupine:

1. SPONTANI prijevremeni porod bez poznatog uzroka
2. SPONTANI prijevremeni porod uzrokovan nekom komplikacijom u trudnoći(opstetrički faktori)
3. VIŠEPLODNA TRUDNOĆA
4. PLANIRANI PRIJEVREMENI POROD

Važni su---dijabetes mellitus, bolesti jetre, nefritis, kronična hipertenzija, kardiovaskularne bolesti, virusna pneumonija, apendicitis, Rh-imunizacija, anemija, eklampsija, itd.. Respiracijski distress sindrom je češći u takve djece.

Fetalni glukokortikoidi pospješuju enzimske procese (u mozgu, jetri, plućima) i tako utječu na sazrijevanje tih organa. 5-6 tjedana prije početka trudova, u trudnica postoji progresivni porast razine ESTRADIOLA u serumu. Taj porast je zapažen i u amnijskoj tekućini, ali kasnije (oko 8.tjedna prije početka poroda). Estradiol pojačava sintezu PROSTAGLANDINA koji su važni za nastanak trudova. Ta sinteza se primarno zbiva u decidui i fetalnim membranama, a ovisi o aktivnosti ENZIMA FOSFOLIPAZE A2 u lizosomima. Početkom poroda se

povećava sinteza prostaglandina pa se i njihova razina u plodnoj vodi povećava, usporedno s otvaranjem ušća maternice. Također nastaju promjene i u glatkim mišićnim stanicama maternice. Nekoordinirana uterina aktivnost u trudnoći (Braxton- Hicksove kontrakcije) postaje koordinirana kako se trudnoća primiče terminu poroda. To je oogućeno stvaranje međustaničnih spojnica(gap junction) koje pospješuju prijenos električnog potencijala kroz miometriju. U glatkim mišićnim stanicama maternice postoje 2 kontraktilna proteina- AKTIN I MIOZIN. Spajanjem aktina s miozinom, kemijska energija se pretvara u mehaničku pa nastaje kontrakcija glatke mišićne stanice. Važni su i Ca-ioni jer stimuliraju aktivnost miozin kinaze. Kontraktilnost miometrija i otvaranje cervikalnog kanala su pod regulacijom estrogena, progesterona i relaksina. Za kliničara je važno da su promjene na cerviksu posljedica sinkronog djelovanja različitih hormona, što upućuje na početak ročnog ili prijevremenog poroda.

PREVENCIJA- dobra antenatalna skrb, TOKOLITICI

KLINIČKI ZNAKOVI prijevremenog poroda su:

1.trudovi- najmanje 1 u 10 min.

2.krvarenje

3.prsnuće vodenjaka

4.promjene na cerviksu- skraćenje cerviksa i otvaranje cervikalnog kanala

Bodovanjem svakog od ovih simptoma(prema težini) dobijemo tzv. TOKOLITIČKI INDEKS. On nam pomaže u primjeni tokolitika. Ako je tokolitički indeks manji od 3, tokolitici se daju peroralno, a ako je između 4 i 8 parenteralno. Ako je indeks veći od 8 i ušće otvoreno više od 4 cm, ne dajemo tokolitike.

DIJAGNOZA: tokograf i elektromiograf (za mjerenje uterine aktivnosti), UZV, kardiograf

LIJEČENJE:

a) ležanje u krevetu

b) liječenje osnovne bolesti ako postoji

c) inhibicija prijevremene uterine aktivnosti (tokoliza)

- *ETANOL* (inhibira izlučivanje oksitocina); *beta- mimetici*, lijekovi koji inhibiraju sintezu prostaglandina, lijekovi koji djeluju na metabolizam kalcija

Važna je intenzivna skrb nedonošene djece. To je tzv. transport in utero, koji je bolji od transporta u inkubatoru.

Radi se lateralna epiziotomija, ponekad carski rez.

G-24)ABORTUS—izbacivanje ili odstranjenje oplodnog jajašca(posteljica i plod) iz maternice do 28.tjedna trudnoće.

Rani abortus je do 16.tjedna trudnoće.

Kasni abortus je od 17.-28.tjedna trudnoće i zove se partus maturus.Ako se radi o prekidu trudnoće nakon 28.tjedna govorimo o partusu praematurusu jer je plod od 29.tjedna trudnoće sposoban za život izvan maternice(prerani porođaj). Abortus može biti **spontani, habitualni(više spontanih),provocatus(namjeran), traumaticus(nenamjeran), indicatus(zakonski), terapeuticus(med.indiciran)**

POROD---rađanje svakog oplodnog jajašca (posteljica i plod) iznad 28.tjedna trudnoće (iznad 7.lunarnog mjeseca). To je fiziološki završetak trudnoće gdje plod izlazi iz maternice pomoću trudova.

Može biti; PRIRODAN, PROGRAMIRAN I PROVOCIRAN

Sigurni znaci početak poroda su: Kontrakcije, postaju bolne, redovite i ritmične(u pravilnom razmaku i trajanju— svakih 10 min.). To dovodi do promjena na cerviksu, istiskivanja sluzavog čepa u pucanja decidualnih žilica, te do pojave sukrvice. Prsnuće vodenjaka sa oticanjem plodne vode—kod prsnuća u 32.tjednu, trudnoću možemo produžiti medikamentima za 5 tjedana.

Porod traje najviše 18 sati, a njegov tok ovisi o širini porođajnog kanala, porođajnom objektu, trudovima, ušću maternice.

P-4)ŠTO JE STAV ČEDA I VRSTE

Stav čeda je odnos vodeće česti prema ulazu zdjelice. Govori nam koji dio čeda vodi u porodu. To može biti stav glavom(praesentatio capitis) i stav zatkom(praesentatio pelvina). Jedini, normalni položaj i stav djeteta u porodu je DORZOANTRIORNI OKCIPITALNI tj.uzdužni položaj glavicom, leđa sprijeda, a vodeća točka je mala fontanela. Jedini patološki položaj čeda je POPREČNI POLOŽAJ tj.kada je uzdužna os čeda okomita na uzdužnu os roditelje. On je patološki jer se ne može vaginalnim putem roditi živo, donošeno čedo. Abnormalni su svi uzdužni stavovi glave, osim dorzoanteriornog okcipitalnog i stava zatkom. Oni su abnormalni jer su puno češće komplikacije.

1) DORZOANTERIORNI OKCIPITALNI STAV GLAVE

U 1% poroda glava djeteta se ne rotira normalno, nego mala fontanela zauzme položaj prema otraga. Glava je maksimalno flektirana, a dijete se rađa tako da je predio oko velike fontanele pod donjim rubom simfize. Brada je pritisnuta na prsa, a leđa su okrenuta otraga. Prvo glavu moramo deflektirati pod donji rub simfize. Prvo se rađaju zatiljak i šija, a zatim lice i čelo. Uz dobre trudove i nešto veću epiziotomiju, porod je normalan. Rođenje glave u ovom položaju je otežano jer tjeme ima manje mjesta u kanalu nego kod normalnog dorzoanteriornog stava glave.

2) VISOKI UZDUŽNI STAV GLAVE

To se događa kada dijete ima malu glavu.Glava se suturom sagitalis postavi u uzdužni promjer ulaza zdjelice. Lice može biti okrenuto naprijed ili straga. Glava je obično flektirana, ali može biti i u jednom od defleksionih stavova. Porod je u 1/3 slučajeva normalan. Carski se rez radi ako je prisutno suženje zdjelice ili ako je čedo u asfiksiji. Često je potrebna primjena vakuum ekstraktora i forcepsa.

3) DUBOKI POPREČNI STAV GLAVE

Najčešće nastaje zbog slabih trudova, male ili prevelike glave.Glavica se u zdjelici ne rotira zbog manjka pritiska odozgo ili zbog manjka otpora dna zdjelice. Glavica u zdjelici ostaje okrenuta na stranu kao u početku poroda. Porod je onemogućen zbog---nesrazmjera poprečnog promjera zdjelice i uzdužnog promjera glave.Velika i mala fontanela su u istoj visini, a sutura sagitalis je popreko. Trudnica se mora okrenuti na bok, na kojem se nalazi mala fontanela kako bi došlo do rotacije glave, a time se pojačavaju i trudovi.Ako ovo stanje perzistira 2 sata, onda porod dovršimo vakuum ekstraktorom i forcepsom.

P-5)

4) DEFLEKSIJSKI STAVOVI GLAVE

U ovim stavovima glava je deflektirana tj. zabačena prema straga. Ona nije priljubljena uz prsnu kost tj.flektirana. Mala fontanela tada nije najniža točka glave postavljena u centru ulaza zdjelice. Prema stupnju defleksije razlikujemo 3 stava:

- a) stav tjemenom(praesentatio parietalis)
- b) stav čelom(praesentatio frontalis)
- c) stav licem (praesentatio facialis)

Kod defleksionih stavova, glava mora proći kroz zdjelicu širim promjerima nego kada se rađa normalno.Zato su potrebni jači trudovi i porođaj je produljen.Spontani porođaj neće biti moguć, ako je čedo veće ili zdjelica uža. Uzrok ovim stavovima su:

- u djeteta:dolikokefalna glava, kontrahirani mišići šije
- u majke: tumori zdjelice, suženja i druge anomalije zdjelice

a) *STAV TJEMENOM* –to je najblaži stupanj defleksije, a vodeća točka je velika fontanela. Suturom sagitalis prolazi kroz poprečni ili kosi promjer zdjelice.Na tjemenu nastaje oteklina. Dijete se rađa većim promjerom(frontookcipitalnim-12cm). Porod je većinom spontan, ali produljen.

- b) *STAV ČELOM*-drugi stupanj defleksije. Dijete se rađa najvećim promjerom glave(mentookcipitalnim-13.5 cm). Porodajna oteklina je na čelu. U 60-70 % se radi carski rez.
- c) *STAV LICEM* –najveći stupanj defleksije. Vodeća čest u porodu je lice i tu je prva oteklina. Prvo se rađa lice, zatim čelo, tjeme, zatiljak i šija. Glava prolazi kroz zdjelicu, traheoparijetalnim promjerom. Djetetu je otežano sisanje i ima piskutav glas zbog edema i podljeva krvi na licu. Porod je većinom spontan.

Nenormalnosti u porođaju obuhvaćaju:

- 1) Defleksione stavove glave
- 2) Visoki uzdužni stav glave
- 3) Duboki poprečni stav glave
- 4) Stav zatkom
- 5) Ispadanje sitnih česti
- 6) Poprečni i kosi položaj čeda
- 7) Uska zdjelica
- 8) Nepravilni trudovi

P-2) ATONIA UTERI- nepravilnost 3.porodajnog doba

Pojačano krvarenje iz mjesta insercije posteljice nastaje zbog funkcionalnih poremećaja u muskulaturi maternice ili zbog patološko anatomskih nepravilnosti. Funkcionalni poremećaj rezultira retencijom posteljice (placenta retenta). Puno su rijetki patološko anatomski uzroci koji dovode do uraštanja korionskih resica u stijenku maternice(placenta accreta, increta, percreta), što onemogućuje odljepljivanje posteljice. U oba slučaja miometriju se primarno ili sekundarno ne može kontrolirati, izostaje miotamponada krvnih žila tijela posteljice, a to rezultira teškim i po živor opasnim krvarenjem.

TERAPIJA: zaustaviti krvarenje i nadoknaditi izgubljen volumen krvi, istisnuti posteljicu(spontano ili manuelno).

VRSTE ZDJELICA ---GINEKOIDNA
ANDROIDNA
PLATPELOIDNA

Patološki su svi oblici zdjelice gdje porod ne možemo provesti prirodno prirodno, već radimo carski rez. Za svaku vrstu zdjelice postoji posebna metoda fleksije i defleksije glave. Relativno uska zdjelica je kefalo-pelvina disproporcija.

P-8) DRŽANJE ILI HABITUS ČEDA

Držanje ploda označava odnos sitnih česti ploda, njegovih ruku i nogu, prema trupu. Kod zdravog donošenog djeteta ručice su prekrižene i priljubljene sa prsnom kosti, a nožice skvcčene u kukovima i koljenima, te natkoljenicama priljubljene trbuhu čeda. Maternica nije kontrahirana. Čedo je u plodnoj vodi. Leđa i kralježnica su savijeni, a glava je flektirana prema naprijed(brada je na prsima). Držanje ploda se određuje ultrazvukom i rendgenski. Držanje čeda se ne može odrediti palpacijom. U toku same trudnoće čedo ima određeno----držanje, položaj, namještaj i stav.

POLOŽAJ (situs) je odnos uzdužne osi djeteta prema uzdužnoj osi maternice. Može biti UZDUŽAN(situs longitudinalis)-obje su osi paralelne, POPREČAN(situs transversalis)-osi su okomite, kut je 90, on je patološki, radi se carski rez, i KOSI položaj(situs obliquus)-nenormalan, osi zatvaraju kut manji od 90, radi se carski rez. **NAMJEŠATAJ (positio)** je odnos leđa djeteta prema unutrašnjoj stijenci maternice

P-42)STAV ZADKOM I POROD ZATKOM

Stav zatkom doalzi u oko 3% porođaja. Vodeća čest u porodu je zadak.

- 1) JEDNOSTAVAN STAV ZATKOM-noge su ispružene i flektirane u kukovima
- 2) POTPUNI STAV ZATKOM-noge su prekrižene na dnu zdjelice
- 3) NEPOTPUNI STAV ZATKOM- jedna noga je ispružena uz glavu,a druga je prekrižena na dnu zdjelice
- 4) POTPUNI STAV NOŽICAMA- noge su ispružene na ulazu u zdjelicu i vode u porodu
- 5) NEPOTPUNI STAV NOŽICAMA- jedna noga je na ulazu u zdjelicu, a druga uz glavu
- 6) STAV KOLJENIMA-koljena vode u porodu, a čedo kao da kleći

STAV ZATKOM---nije nitit patološki niti normalan stav. Kako je ovaj porod glave puno brži, nagla je i promjena tlaka. Zbog toga dijete nakon poroda često ima krvarenja u mozgu. To često dovodi do smrti u perinatalnom dobu. Ako je prije početka poroda ustanovljeno da je dijete okrenuto na zadak, može ga se pokušati okrenuti(tako da vodeća čest postane glava) . To se radi ako ima puno plodne vode i ako je dijete jako pomično.

Kod dvojaka, jedan može biti okrenut glavom, a drugi zatkom ili oba zatkom.

Uzroci ovog položaja su:

- a) placenta praevia (totalis, parcialis, marginalis, nisko sijelo placente)
- b) myom(na donjem dijelu maternice)

Porod je produljen, a samim time i ugrožen. Što je trudnoća mlađa, veća je vjerojatnost poroda zatkom.

Opseg glave je veći od opsega zatka. Zadak je vodeća čest, pa je porođajni kanal manje proširen nego što je to potrebno za glavu. Kada izlazi glava, dio pupkovine je već izašao i ona sada komprimira preostali dio pupkovine. Dijete je ugroženo tek kada glava ulazi u zdjelicu, tj.kada se rodi do lopatice. Glava pritišće na pupkovinu i na taj način dijete samo sebe počne gušiti.

P-31)+P-50)POPREČNI POLOŽAJ, ZANEMARENI POPREČNI POLOŽAJ

Poprečni i kosi položaji čeda su patološki!!!

Kod poprečnog položaja je uzdužna os djeteta pod 90 sa uzdužnom osi majke, tj. uterusu. Kod kosog položaja taj kut iznosi 0-90. Uzroci mogu biti:

- 1) malo i pokretljivo čedo
- 2) puno plodne vode
- 3) myom i drugi tumori koji su na liniji prolaska djeteta
- 4) uterus subseptus---patološki položaj jer se dijete u tom položaju ne može roditi normalnim putem, već samo carskim rezom.

DIJAGNOZA:

--fundus je spušten

--Pavlikovi hvatovi-na lijevoj i desnoj strani trbuha palpiramo tvrde česti

--auskultacija-kod kosog stava otkucaje srca čujemo iznad ili ispod pupka ovisno o postavu leđa, a kod poprečnog stava oko pupka

--UZV je najsigurnija metoda

--unutarnja palpacija—pipamo leđa ili rame. Vodenjak kod ovakvog poroda obično prsne prerano pa ispadnu sitne česti (ruka ili pupkovina). U većini slučajeva se radi carski rez. Međutim, ako je žena višerotkinja i ima široku zdjelicu, te ako je dovoljno otvorena, možemo pokušati rukom u uterusu okrenuti dijete u uzdužan stav zatkom, uz čuvanje plodne vode. Gornju ruku ne izvlačimo do kraja. Liječnik povuče dijete za nogu, a glava se digne u fundus. Ovaj UNUTARNJI OKRET se radi u narkozi. Vanjskom rukom je potrebno pridržavati glavu kroz trbušnu stijenkicu. Dižemo ju u fundus. **VANJSKI OKRET** se radi tako da sa žena polegne na bok gdje se nalazi čest koju želimo spustiti niže. Suprotni bok je iznad, a na toj strani je čest koju želimo nagnuti. To vrlo rijetko uspijeva, eventualno kod kosih položaja. Ako dovoljno ne kontroliramo doći će do **ZANEMAREN OG POPREČNOG POLOŽAJA**. Tako se zove jer je zanemareno vrijeme za intervenciju. U ovakvom stanju se rame zaglavi u dnu zdjelice i ispadne ležeća ručica. Žena nastoji kontrakcijama istisnuti dijete koje je poprečno zaglavljeno i tada može doći do rupture maternice. Jedino rješenje je brzi carski rez. To je moguće izvesti, ako je period od ispadanja ručice do intervencije kratak. Ako je dug, dijete je već mrtvo i radi se **EMBRIOTOMIJA**. Rupturu uterusa prati jaka bol i stanje šoka. Rodilja može umrijeti, ako se ne pruži stručna pomoć. Često se dijete žrtvuje da bi se spasila majka.

Vrste zdjelica: ginekoidna, androidna, antropoidna, platipeloidna.

Patološki su svi oblici zdjelica gdje porod ne možemo provesti prirodno, već radimo carski rez.

Za svaku vrstu zdjelice postoji posebna metoda fleksije i defleksije glave. Relativno uska zdjelica je kefalopelvina disproporcija.

P-46)USKA ZDJELICA (pelvis angusta)

To je onaj slučaj kada je jedan od promjera zdjelice na ulazu skraćen(za 2 ili više cm) . Podrazumijeva nesrazmjer glave i zdjelice. 10-tak dana prije termina je stanje za bolnicu.

- a) Conjugata vera je 11-9 cm----kod ovog suženja se dijete rađa vaginalno
- b) 9-8 cm---vaginalno ili češće carskim rezom
- c) 8-6 cm---obvezno carski rez
- d) manje od 6 cm ---obvezno carski rez

Pomoću 5. Pavlikovog hvata određuje se da li je zdjelica uska. Za ovu pretragu vodenjak mora puknuti da glavica bude fiksirana, a ne plešuća.

Vrste suženja:

- 1) **OPĆE SUŽENA ZDJELICA**-kod gracilnih, malih žena su hipoplastične zdjelice(patuljaste žene) . Svi promjeri su suženi ravnomjerno.
- 2) **PLOSNATA ZDJELICA**-javlja se kod rahitisa . Gornji kut Mikelisova romba je tuplji, conjugata externa je kraća. Ulaz u zdjelicu je pojačano poprečno-ovalan ili bubrežast. Uzdužni promjer je za 3-4 cm sužen.
- 3) **KOSO SUŽENA ZDJELICA** -jedan kosi promjer je kraći, a drugi može biti i dulji. Nastaje zbog traume ili preboljenog procesa na kuku u djetinjstvu .

Ako su svi promjeri suženi, glava se pri porodu mora maksimalno flektirati. Malu od velike zdjelice dijeli linea terminalis. Ona seže od promontoriuma obostrano naprijed do gornjeg ruba simfize.

MALA ZDJELICA- oblikuju je os sacrum (krstačna) i os coccygis (trtična), te dijelovi zdjelčnih kosti, ispod linee terminalis. Ona je približno ovalna. Stražnji zid je konkavan zbog zavinitosti trtične i krstačne kosti. Dug je 12.5 cm. Prednji zid (simfiza) je dug 4.5 cm . Gornji ulaz je širi (poprečno ovalan). Donji izlaz je prilično okrugao.

CONVERGENTNE RAVNINE—služe radi boljeg praćenja prolaza djeteta kroz zdjelicu.

1. Konvergentna ravnina—ulaz u zdjelicu (apertura pelvis) = 11.5 cm
 2. Konvergentna ravnina—sredina simfize i spoj 2. i 3. krstačnog kralješka = 12.5 cm
 3. Konvergentna ravnina—donji rub simfize i vrh krstačne kosti = 11 cm
 4. Konvergentna ravnina—izlaz zdjelice (apertura pelvis inferior); donji rub simfize i vrh trtične kosti = 11 cm
- Kod 3. konv. ravnine su postranično spine ishiadice. Najuži dio spaja obje spine. To je tzv. koljeno zdjelice. Zdjelica je najzavijenija prema naprijed i najuža u razini 3. konv. ravnine.

IZLAZ ZDJELICE (apertura pelvis) je poprečno ovalan

4 promjera:

- 1) UZDUŽNI (conjugata antomica) = 11 cm
- 2) POPREČNI (diametar transversa) = 13 cm
- 3) DVA KOSA (diametar obliqua) = 12 cm

Osobito je važno odrediti najuži dio ulaza zdjelice (conjugata opstetrica). To je udaljenost gornjeg stražnjeg ruba simfize do promontorija = 11 cm. Bitno je da nema nesklada između conjugate opstetrica i promjera glave čeda.

SREDINA ZDJELICE—je sredina simfize i spoj 2. i 3. krstačnog kralješka. To je najširi dio, okrugao je, a u svim promjerima je 12.5 cm. U razini je 2. konv. ravnine.

TJESNAC ZDJELICE (angustio pelvis)—najuži dio. To je u razini 3. konv. Ravnine, a u toj ravnini je interspinalna ravnina (spaja obje spine ishiadice). To je ujedno i poprečni promjer tjesnaca zdjelice = 10.5 cm. To je važno da bi se moglo odrediti koliki je dio glave čeda u zdjelici. Uzdužni promjer je malo veći = 11 cm.

IZLAZ ZDJELICE (apertura pelvis inferior)—približno je okrugao. Poprečni promjer je 11 cm.

Kada se mjeri suženje zdjelice, misli se na suženje ulaza zdjelice (apertura pelvis) i to uzdužnog promjera (conjugata vera opstetrica) koji je 11 cm. To je spoj 5. lumb. kralješka i sacruma sa gornjim stražnjim rubom simfize. On ne bi smio biti manji od 11 cm. Mjeri se unutarnjim (vaginalnim) mjerenjem i vanjskim mjerenjem (pelvimetrom), a u novije vrijeme postoji Rtg-pelvimetrija. Ako su ti promjeri suženi, glava se pri porodu mora maksimalno flektirati. Malu od velike zdjelice dijeli linea terminalis. Ona seže od promontoriuma obostrano naprijed do gornjeg ruba simfize.

P-43) SUVREMENA METODA VOĐENJA PORODA

Zahtijeva češće preglede i kontrolu u trudnoći i u toku trudnoće. Svaka 4. trudnoća je ugrožena te se mora više nadzirati. Trudnicu slušamo **1) STETOSKOPOM**. Na **2) KARDIOTOKOGRAFU** pratimo rad dječjeg srca i kontrakcije maternice. **3) AMNIOSKOPIJA** je metoda kojom provjeravamo izgled amniotske tekućine. Kroz grlić maternice do vodenjaka uvučemo koničnu cijev na kojoj imamo izvor svijetla. Dva tjedna pred porod voda se počne mutiti, a jedan tjedan pred porod ona je kao mlijeko (voda je zrela za porod). Ako u vodi nalazimo mekonij, ona je zelena i to je uzbunjujući (alarmantni) znak. Mekonij je prva stolica, prvih dana nakon rođenja. Dijete ovakvu vodu ne smije aspirirati pa zato ubrzamo porod ili odmah porodimo dijete.

4) PH-METRIJA—određuje da li je dijete dovoljno opskrbljeno kisikom te da li je pH plodne vode i krvi čeda normalan. Ako je pH manji od 7,24 porod se hitno dovršava.

5) AMNIOCENTEZA je metoda kod koje se kroz trbuh majke aspirira plodna voda, a UZV-om kontroliramo ubod da ne oštetimo dijete ili posteljicu. Određujemo zrelost djeteta.

Ako dijete dobiva manje kisika u uterusu (zbog resp. insuf.), ono šteti davanje kisika iz svoje krvi. Srce, pluća i periferija dobivaju manje krvi, da bi što više išlo u mozak. To je SPARUNG EFEKT. Uzrokuje hiperperistaltiku

crijeva te se otpusti mekonij. Umjesto mliječne imamo zelenkastu plodnu vodu. Dijete je u ACIDOZI. Ako je poremećaj veći dijete treba poroditi(ako je dovoljno zrelo). Amnicenteza je važna jer iz plodne vode saznajemo o zrelosti pluća, bubrega itd. Ako pluća nisu zrela nema smisla poroditi dijete jer će ono umrijeti.

VOĐENJE 1. POROĐAJNOG DOBA

Važni su :

- a) anamneza i pregled roditelja
- b) roditelja treba uzimati tekućinu koju gubi znojenjem i pojačanom respiracijom
- c) ublažavanje boli spazmoliticima i analgeticima
- d) slabi trudovi se pojačavaju oksitocičkim sredstvima ili prostaglandinima
- e) prekidanje vodenjaka se izvodi kod stava glavicom(amniotomia)-time se pojačavaju trudovi i ubrzava porod
- f) položaj roditelja može biti na leđima (tada su slabiji trudovi) i na boku (jači trudovi)

VOĐENJE 2. POROĐAJNOG DOBA

Vođenje 2.porođajnog doba je aktivnije. Uvijek se tiska sinkrono s trudom. Mjehur se isprazni, vanjsko spolovilo se dezinficira, a međica se infiltrira lokalnim anestetikom. Ako ne postoje uvjeti da se sačuva intaktnost međice, doći će do ruptуре perinee 1.,2. ili 3. stupnja. Da bi se to izbjeglo potrebno je međicu urezati(epiziotomija) medijalno ili lateralno. 2 minute nakon rođenja djeteta, pupkovina se podveže i presiječe. Ispred vulve se postavi posuda da se vidi količina izgubljene krvi u 3.por.dobu.

P-32)VOĐENJE 3.POROĐAJNOG DOBA

Ovdje se ne smije ubrzavati fiziološki tijek odlupljivanja posteljice. Može doći do pojačanog krvarenja. Ako ne dođe do spontanog rađanja, onda se koristi Dorn-Ahlfeldov ili Bearov hvat. Treba isprazniti mokraćni mjehur. Ovakvim klasičnim vođenjem se gubi veća količina krvi.Zato se danas 3. por.doba uglavnom vodi na aktivan način (medikamentozno) , profilaksom krvarenja (Syntometrin ili Methergin). Moguće je i rađanje posteljice pomoću povlačenja za pupkovinu. Na taj način placentarna faza traje kraće, a i gubitak krvi je smanjen.

VOĐENJE 4. POROĐAJNOG DOBA

Postoji velika opasnost od iskrvarenja iz atonične maternice ili od ozljeda mekog porođnog kanala. Treba pratiti opće stanje roditelja, stegnutost uterusa, visinu fundusa maternice. Radi se pregled izašle posteljice.

POROĐAJNA RAZDOBLJA

- 1.PORODNO DOBA- stadij dilatacije grla maternice i otvaranje ušća
- 2.PORODNO DOBA- stadij istiskivanja(ekspulzije) djeteta
- 3.PORODNO DOBA- stadij istiskivanja posteljice i ovoja
- 4.PORODNO DOBA – stadij ranog oporavka, traje 2 sata

- 1) DOBA OTVARANJA- od početka trudova do potpune otvorenosti ušća cca 9 sati u prvorotkinje.
 - 2) DOBA IZGONA- cca 1h (u višerotkinja i kraće)počinje potpunim otvaranjem , završava rađanjem
 - 3) DOBA POSTELJICE- odljuštenje i porađanje posteljice ½ - 2 h
 - 4) DOBA- 2h nakon rađanja posteljice, nadzor roditelja zbog mogućeg krvarenja
- Atonia uteri= nemogućnost stezanja maternice u trećoj porođajnoj dobi, koje je potrebno za normalno ljuštenje i rađanje posteljice. Vezano s jakim krvarenjem.

P-43)KARDIOTOKOGRAFIJA- metoda kojom se u porodu trajno i istodobno prate i bilježe fetalna srčana akcija i trudovi; to je dijagnostička metoda praćenja fetalne oksigenacije, odnosno respiracijske insuficijencije. Kontraksije se bilježe postavljanjem prijemnika na prednju stijenku uterusa preko trbušne stijenke(vanjska tokografija) ili mjerenjem intraamnijskog tlaka (unutarnja tokografija).KČS (kucaji čedinjeg srca) se bilježe izvana ili direktno iz fetusa

- izvana: a) prijemnikom za zvučne valove-FONOKARDIOGRAFIJA
- b)za električne impulse fet.srca- ELEKTROKARDIOGRAFIJA
- c)za ultrazvučne impulse- EHOKARDIOGRAFIJA

U očitavanju nalaza gledamo:

- 1) temeljnu srčanu frekvenciju(normalno, tahikardija, bradikardija)
- 2) varijabilnost temeljne frekvencije (oscilacije)
- 3) promjene temeljne srčane frekvencije u odnosu na fetalne pokrete i trudove.

P-36)RH SENZIBILIZACIJA

Fetalna eritroblastoz je hemolitička bolest novorođenčeta. Simptomni kompleks je uvjetovan stečenom hemolitičkom anemijom fetusa. Ona nastaje procesom IZOIMUNIZACIJE zbog neslaganja(inkompatibilnosti) krvne grupe majke i djeteta (koju je ono naslijedilo od oca). Karakterizirana je ekscesivnim razaranjem eritrocita uz ekstenzivni kompenzatorni razvoj eritrocita (u košt.moždini, slezeni i jetri). To se očituje pojavom ERITROBLASTA u perifernoj krvi.

Otac Rh+

Dijete Rh +

Majka Rh -

To se ne odnosi na prvi trudnoću majke, već na drugu trudnoću)

Takva djeca osim eritroblastoze imaju UNIVERZALNI FETALNI HIDROPS (jaki edem u potkožnom tkivu fetusa)+ tekućina i u trbušnoj i prsnoj šupljini. Prva trudnoća ne dovodi do reakcije Ag-At, već samo izazove stvaranje At protiv Rh+ eritrocita. Zbog toga je prvo Rh+ dijete, Rh- majke, potpuno zdravo. U drugoj trudnoći, Rh- majka je senzibilizirana te dolazi do reakcije Ag-At i razvoja hemolitičke bolesti novorođenčeta. Do bolesti dolazi samo onda ako je majka Rh-, a dijete Rh + .Rezus At nastaju tek nakon prve senzibilizacije . 85% ljudi je Rh+ , a 15% je Rh- .

SIMPTOMI: Hemolitička anemija, icterus, hidrops univerzalis i respiratorna insuficijencija(zbog manjka eritrocita)

Da u 2.trudnoći Rh- majke sa Rh+ djetetom nebi došlo do ove bolesti(tj.razaranja eritrocita djeteta od strane At majke) , nakon 1.trudnoće mjeri se TITAR At i određujemo da postoji senzibilizacija te da li kvantum At raste.Ako raste, lijekovima suprimiramo stvaranje tog At. Amniocentezom se u toku trudnoće možemo informirati o stanju eritrocita i o bilirubinu (kroz stijenku uterusa dopremo u amnijsku šupljinu).

TERAPIJA:

- 1) kod anemija—male transfuzije krvi
- 2) kod preranog poroda sa razvijenom žuticom—provodimo ranu eksangvinotransfuziju (ispuštamo krv čeda uz istovremenu transfuziju Rh – krvi ---iste krvne grupe). Svrha toga je zamjena oštećenih eritrocita te odstranjenje At i bilirubina iz krvi djeteta.

Bilirubin je povišen i veže se na moždane centre. Ako takva djeca prežive, teški su invalidi. Bilirubin je obično visok, preko 15 mg %. Žutica se javi 1.dan nakon poroda (nakon 3-12 sati). Ako se povećani bilirubin javi blizu termina za porod, dijete treba poroditi. Ako je trudnoća ispod 28.tjedna, onda je dijete osuđeno na smrt. Ova bolest nastaje jer eritrociti čeda ponekad prelaze kroz uteroplacentarnu membranu u krvotok majke. Nakon poroda provjerimo da li je do toga došlo.Ako nije, onda nema bojaznosti za slijedeću trudnoću. A ako je došlo,

onda preventivno dajemo imunoglobulin i.m. (hiperimuni anti-d-serum) 72 sata nakon poroda ili pobačaja. On blokira eritrocite djeteta u krvi majke, tako da oni ne budu prepoznati i da majka ne stvori At. Tada nema senzibilizacije, niti opasnosti za slijedeću trudnoću.

P-48)VIŠEPLODNA TRUDNOĆA

Blizanci (gemini) dolaze na 1 od 80 poroda.Imamo dvije ili više zajedno iznošenih jedinki. Višeplodna trudnoća spada u rizične trudnoće jer su puno češći spontani pobačaji, EPH-gestoze, malformacije čeda i sl.

JEDNOJAJČANI(monozigotni) blizanci nastaju od jedne oplodene jajne stanice koja se tijekom prvih tjedana razvitka podijeli na 2 ili više samostalnih zametnih osnova.

VIŠEJAJNI (polizigotni) blizanci se razvijaju od više istodobno sazrelih i oplodjenih jajnih stanica. Češći su. Višeplodna trudnoća je češća kod starijih roditelja , višerotkinja, kod žena u kojih je inducirana trudnoća.

JEDNOJAJČANI BLIZANCI imaju jednaku genetsku konstrukciju, jednak genotip, istog su spola i krvne grupe. Tjelesno su potpuno isti, a imaju i slične psihičke osobine. Mogu biti potpuno odvojeni, ali i potpuno ili djelomično srasli, pa razlikujemo:

- 1) **DVOSTRUCI NAKAZE**-jedinstvena zametna osnova se nije u potpunosti razdvojila. Blizanci su u većem ili manjem opsegu međusobno srasli na različitim dijelovima tijela. No, možemo iami i podvostručenje organa(4 noge, 2 glave).
- 2) **SIJAMSKI BLIZANCI**- razdvajanje je kod njih bilo jače,a ipak nepotpuno

VIŠEJAJČANI BLIZANCI nastaju od više oplodjenih jajnih stanica koje su:

- a) svaka sazrela u svom jajniku
- b) obje sazrele 2 folikula istog jajnika
- c) obje sazrele u istom folikulu istog jajnika

Imaju različitu genetsku osnovu, odvojene posteljice, istog su ili različitog spola. Odvojene embrionalne ovojnice. Fizički i psihički su različiti.

Češći su pobačaji i raniji porodi te patologija 3.porođajnog doba. Česti su patološki i nenormalni položaji čeda(kosi, poprečni, zadak i kombinacije). U trudnoći možemo dokazati da se radi o višejajčanim blizancima samo ako su različitog spola i to potvrđujemo UZV-om.

DIJAGNOZA: otkucaji srca se čuju s 2 različita mjesta, palpujemo 3-4 krajne česti, UZV. Višejajčani blizanci uvijek imaju svaki svoj korion, a kod jednojajčanih samo $\frac{1}{4}$ ima svoj korion. Spol je moguće odrediti UZV-om tek nakon 4.mj.trudnoće.Kod jednojajčanih blizanaca, svaki fetus ima svoju pupkovinu. No, može doći do malformacija pa se razvije tzv. **TREĆI KRVOTOK**. To je stanje kod kojeg 1 placenta i pupkovina ulaze u jednog od blizanaca, a iz njega izlazi druga pupkovina i ulazi u drugog blizanca. Na taj način je v.umbilicalis 2.čeda spojena sa a.ubilicalis 1.čeda. Zbog toga 2. čedo dobiva manje kisika i hrane te zaostane u rastu i razvoju. Pri porodu takvih dvojaka, nakon rođenja 1.čeda je potrebno pupkovinu odmah podvezati, kako 2.čedo nebi iskrvarilo.

Veliki broj plodova se obično nađe kod:

- a) žena koje su se liječile od steriliteta i koristile stimulanse za "ovulaciju" i za trudnoću.
- b) Umjetne oplodnje- jer se pri tome unosi u cavum uteri 4-5 oplodjenih jajnih stanica kao bi se bar 1 ugnjezdila

Kako je trudnoća sa velikim brojem fetusa vrlo rizična, ponekad vršimo **FETICID**. To je metoda kojom u maternici ostavimo 2 fetusa, a ostalima uštrcemo zrak u srce.

P-11) EMBRIONALNA I FETALNA FAZA RASTA

1) EMBRIONALNA FAZA RASTA traje od implantacije do kraja 8. tjedna trudnoće.

Postoje 3 stadija:

- 1) EMBRIOGENEZA- iz oplodjenog jajašca se razvija EMBRIO
- 2) MORFOGENEZA- poprima oblik čovjeka
- 3) ORGANOGENEZA- tu je početak razvoja pojedinih organa
 1. faza- brazdanje
 2. faza- stvaranje triju zametnih listića
 3. faza- stvaranje primitivnih organa
 4. faza- histodiferencijacija

U ovoj fazi je svaka vanjska noksa vrlo opasna jer dovodi do zastoja ili greške u razvoju organa. npr. teratogeno djelovanje uzročnika zaraznih bolesti, zračenje, kem. uzročnici (lijekovi).

2) FETALNA FAZA RASTA je od 9. tjedna do poroda. Vidi se intenzivan rast. Veći je prirast u težini, nego u duljini. U 8. tjednu se stvara plodna voda i pupkovina ili pupkov tračak .

PUPKOVINA ili pupkov tračak (funiculus umbilicalis) spaja embrio sa placentom. Sastoji se od 2 arterije i 1 vene uložene u sluzavo vezivno tkivo (Whartonova sluz) . Obično je duga 50-60 cm, promjera 1-2 cm, spiralno zavijena. Najčešće se veže za sredinu placente (insertio centralis), a rijetko se veže za rub placente (insertio marginalis). Fetus prvih 5 mj. raste brže, a nakon 5. mj. raste sporije, a više dobiva na težini. U 5. mj. javlja se akcija srca. Dijete u utrobi majke raste (povećava dužinu i težinu) i zrije (poprima određene morfološke karakteristike). Dijete se u prosjeku rađa dugo 50 cm i teško 3100-3200 g.

ZRELO DIJETE je dugo 50 cm, teško 3100 g. Grudni koš je dobro sveden, glandule su diferencirane, opseg ramena je veći za 1 cm od opsega glave, razvijene su obrve i trepavice, kosa duga nekoliko cm, nokti su orožnjeni. Kostilubanje su tvrde, a šavovi među njima uski. Kod dječaka su testisi spuštenu u skrotum. Kod djevojčica velike usne prekrivaju male. Zrelost i rast djeteta ne moraju se uvijek podudarati .

- 1) kod majki koje pate od dijabetesa dijete rođeno u 36. tjednu može biti teško npr. 4 kg i nije zrelo. Takvo dijete zovemo FETUS HIPERTROFICUS
 - 2) dijete rođeno u 40. tjednu može biti zrelo, a malo i lagano za svoju dob- FETUS HIPOTROFICUS
 - 3) ako se podudaraju rast i zrelost djeteta, rađa se EUTROFIČNO DIJETE- zrelo i normalne težine
- Kad se dijete rodi, podveže mu se pupkovina. U maternici je manji parc. tlak kisika nego vani pa je fetus proizveo više eritrocita nego što mu je potrebno za vanjski život, da ne bi pao u hipoksiju. Kad je dijete rođeno, ti eritrociti mu više nisu potrebni i oni se razaraju u jetri. Jetra još nije dovoljno zrela da bi metabolizirala raspadne produkte eritrocita. HEMOGLOBIN se pretvara u BILIRUBIN i ŽUČNE BOJE koje preplave novorođenče i ono dobiva FIZIOLOŠKE ŽUTICU 2-4 dana nakon poroda. PATOLOŠKA ŽUTICA se razvije ranije (do 48 sati nakon poroda).

P-35) RAST UTERUSA U TOKU TRUDNOĆE

Uterus je građen od glatkih mišića i vezivnog tkiva. U trudnoći se povećava oko 10 puta. On uglavnom HIPERTROFIRA, a dijelom raste i HIPERPLAZIJOM. Rast ploda slijedi i pasivno- plastičnom ekspanzijom veziva i distenzijom mišićnih sustava. Te promjene su potaknute hormonski i mehanički.

Fiziološke osobine mišićja maternice su:

- 1) KONTRAKCIJA- povremeno skraćenje vlakana (trudovi)

- 2) RETRAKCIJA- trajno skraćanje vlakana; na taj način nestaje cervix i proširuje se; nakon poroda se tim mehanizmom reducira veličina uterusa
- 3) RITMIČNOST- rezultat širenja impulsa iz centra vodiča(pacemaker)

U zadnja 4 tjedna trudnoće aktivnost mišićja uterusa postaje sve jača i koordiniranija zbog rastuće razine OKSITOCINA, ali i povišene osjetljivosti miš.vlakana na oksitocin
Udaljenost F-S (fundus-simfiza) od 16-36 tj. u cm odgovara tjednu gestacije

P-45)ULOGA VODENJAKA I PLODOVE VODE

PLODNA VODA (amnionska tekućina ili liquor) je tekućina koja ispunjava embrijski mjehur. U njoj zametak slobodno lebdi pričvršćen pupkovinom za posteljicu. U početku je luči samo epitel amnija. Kasnije u njenom sastavu sudjeluje i difuzija iz majčine krvi i izlučivanje mokraće iz fetusovog bubrega. Količina pred kraj trudnoće = 500 mL

Sastav: voda (98%), anorganske soli, deskvamirane epitelne stanice, loj(vernix caseosa), sastojci fetusove mokraće.

Funkcija:

- 1) održava konstantnu temperaturu fetusove okoline
- 2) amortizira nagle pokrete majke
- 3) omogućuje simetričan rast i slobodno kretanje ploda te razvoj mišićno-skeletnog sustava.

Uzorak plodove vode se može uzeti radi analize= AMNIOCENTEZA

KORIONSKI GONADOTROPIN se luči više u 1.polovici trudnoće(max. Oko 12.tj.).

ESTROGEN se pojačano luči pred porod, a u 1.polovici trudnoće ga ima malo.

OKSITOCIN-pred kraj trudnoće izaziva nurogeni reflex koji potiče neurohipofizu na pojačano lučenje oksitocina. Pojačava kontraktibilnost mišića i povećava konc. prostaglandina.

VODENJAK-stvara se na početku poroda od plodnih ovoja i plodne vode što se nalaze ispred vodeće česti ploda. Kad je vodenjak očuvan,otežana je ulazan upala, spriječeno je ispadanje pupkovine i sitnih česti djeteta. Sudjeluje u mehanizmu nestanka cerviksa i otvaranja ušća maternice. Kada je ušće sasvim otvoreno, trudovi sve snažnije pritišću na vodenjak i on tada prsne. Time počinje drugo porodno doba, tj. doba izгона. Takvo prsnuće vodenjaka zove se PRSNUĆE NA VRIJEME (a tempore). U 20% poroda vodenjak prsne ranije. Prsnućem vodenjaka istječe plodna voda:

- a) OSKUDNA plodna voda- povezano s prenošenošću
- b) ŽUTO- ZELENA- znak izlaska mekonija iz crijeva fetusa. Oba ova nalaza mogu biti povezana s asfiksijom djeteta.

OLIGOHIDRAMNION-smanjena količina plodne vode

POLIHIDRAMNION- povećana količina plodne vode

G-5)KARCINOMA CORPORIS UTERI (Karc. endometrija, tijela maternice)

- 1) adenokarcinom
- 2) adenoakantom
- 3) sarkom
- 4) choriocarcinom

P-33) PLACENTA PRAEVIA= nasjela posteljica

Praevius=koji prethodi

Ona leži ispred vodećih česti djeteta. O njoj govorimo kada cijela posteljica ili jedan njezin dio leži na putu kojim u toku porođaja treba proći dijete. Ona djelomično ili potpuno prijeći put plodu kod poroda- Uredno smještena posteljica se tek u 3.porođajno doba(nakon poroda ploda) odljušti jačim stezanjem maternice. Posteljica usađena u donjem dijelu maternice (donji uterini segment) se ljušti prerano—onim dijelom koji stoji na putu plodu koji se rađa.

Opasnosti po majku:

- a) pri porodu dolazi do rastezanja posteljice te krvarenja(majčina krv, a može i dječja)—najčešći uzrok smrti
- b) povećana je mogućnost infekcije(puerperalna sepsa)
- c) zračna embolija—vrlo rijetko

Opasnosti po dijete:

ASFIKSIJA-zbog anemije ili iskrvarenja majke, smanjen je dovod kisika čedu zbog pritiska glave na posteljicu

PRIMARNA PLACENTA PRAEVIA= kada jajašce nidira (ugnjezdi se) u donjem polu maternice

SEKUNDARNA= zbog iscrpljenog endometrija placenta postaje šira i sekundarno se proširila u donji dio maternice (uzrok mnogih abortusa)

KLINIČKA SLIKA: Krvarenje je prisutno u posljednja 3 mjeseca trudnoće; u 1.porođajno doba; u doba izгона(2.porođajno doba).

Ako se posteljica ljušti od ruba, ona krvari van. Ako se ne ljušti od ruba nastaje RETROPLACENTARNI HEMATOM. Znakovi unutarnjeg krvarenja: šok, ubrzan puls, pad tlaka, znojenje, blijedilo, anemija,afibrinogenemija

Retroplacentarni hematom= u tijelu nema dosta fibrinogena. On se ovdje potroši za zaustavljanje krvarenja, a organizam to nastoji nadoknaditi. U sitnim žilama parenhimnih organa dolazi do koagulacije i nekroze. Tada organizam nastoji rastopiti te ugruške i dolazi do još jačeg zgrušavanja. Ta pojava se zove DISEMINIRANA AFIBRINOGENEMIJA.

TERAPIJA: mjere suzbijanja šoka+ što prije dovršiti porod da bi se maternica stegnula i zaustavilo krvarenje.

P-34)PRIMIPARA VETUSTA- MOGUĆE KOMPLIKACIJE

Ako žena zatrudni ili rađa poslije 35.godine života govorimo o trudnoći u stare žene.

Treba razlikovati:

1.Stare prvotkinje (primipara vetusta)

2.Stare višerotkinje (multipara vetusta)

Ako žena zatrudni poslije 50.godine, radi se o kasnoj trudnoći(graviditas tarda)

U starih prvotkinja je visoka učestalost spontanijh pobačaja. Poslije 45.g. iznosi više od 50%. To se također odnosi i na stare višerotkinje. Prijeteći pobačaji,EPH-gestoze i prijevremeni porodi su 2-4 puta češći u starih trudnica. Stav djeteta pri rađanju se bitno ne razlikuje. Zbog rigidnosti i mekog porodnog kanala te slabih i nepravilnih trudova, porodi su češće produženi, što katkad dovodi do intrauterineugroženosti djeteta. 20% ovih poroda se dovršava carskim rezom. Veliki broj novorođenčadi starih prvotkinja lako asfiktčno, a imaju i manju težinu nego novorođenčad starih višerotkinja i ona iz ostalih poroda. Novorođenčad ima 2 puta češće komplikacije u ranoj neonatalnoj dobi, a perinatalna smrtnost im je 3 puta veća nego u ostalim porodima.

Kongenitalne fetalne anomalije su češće, što se posebno odnosi na pojavu kromosomskih anomalija (autosomna trisomija). Učestalost trisomija je češća. Zbog toga je u tih trudnica indicirana antenatalna dijagnostika tih anomalija—ranom amnicentezom ili tehnikom biopsije korijum frondoza. Poslije rođenja djeteta u starijih žena su češća manualna ljuštenja posteljice i atonična krvarenja, a u babinju je slabija involucija uterusa. Posebno su ugrožene stare pluripare, tj. žene koje rađaju 4 ili više puta. Trudnoća i porod u starijih žena spadaju u skupinu visokog rizika te je zbog toga potreban intenzivan antepartalni, intrapartalni i postpartalni nadzor.

G-26) SOOR KOLPITIS

To je gljivična zaraza *Candida albicans*. Javljaju se bijele točkice ili krpičaste naslage na sluznici te svrbež. Često je prisutan kod dijabetičarki, povezanost s uporabom antibiotika, oralnih kontraceptiva i unutarmaterničkog uloška. Kod trudnica se javljaju zbog povećanog podražaja glikogena. TERAPIJA: lokalna aplikacija antimikotika u rođnicu (mikonazol, natamicin, klotrimazol-vaginalete 7 dana, nistatin). Liječenje treba provoditi dulje vrijeme. Izvana se preporučuje mazanje introitusa rođnice i glansa penisa suprugom odgovarajućom kremom.

G-30) VULVITIS

Upala kože malih i velikih stidnih usana i međice. U trudnoći je koža otečena, crvenkasta, ranjava, sjajna. Vulvitis je u pravilu povezan s istodobnim kolpitisom. (Najčešći uzročnik kolpitis je *Trichomonas vaginalis*, liječi se davanjem Atb-metronidazol). Iz rođnice se cijedi obilan, žućkasto-zelenkasti iscjedak koji madidira kožu introitusa (površinske ulceracije). Rjeđe se primarno radi o promjenama na vulvi npr. zbog infekcije kvasnicama, intertriga ili drugih primarno kožnih bolesti.

COMDILOMATA ACCUMINATA (šiljasti kondilomi) su katkad popratna pojava vulvovaginitisa.

Uzrokovani su papiloma virusom (HPV) koji spada u uzročnike spolno prenosivih bolesti. Na koži vulve, introitusa i na sluznici rođnice pojavljuju se sitne izrasline promjera 1 mm koje se spajaju te dosežu veličinu graška, a mogu konfluirati i do veličine šljive. Izrasline su bjelkaste boje i na dodir krvare.

LIJEČENJE vulvitisa se sastoji najprije u liječenju kolpitis. Kod izoliranog vulvitisa daju se lokalno oblozi acidi borici i antimikotičke kreme. Zbog kondiloma se daje interferon mast, a kod težih slučajeva izvodi se ekskohleacija ili elektrokoagulacija (u anesteziji).

1) Primarni vulvitis (virusni, bakterijski, parazitni)

a) VIRUSNI

- *CONDILOMA ACUMINATA- HPV*

Spolno prenosiva bolest, širi se autoinokulacijom, th. krioterapija, elektroresekcija, ekscizija, interferon

- *MOLLUSCUM CONTAGIOSUM- poksvirus*

Asimptomatska spolno prenosiva bolest. Javljaju se male papule; komplikacija- bakt. Superinfekcija

- *HERPES GENITALIS- HSV1 i HSV2*

Spolno prenosiva bolest, vrlo zarazna. Inkubacija 4-6 dana- parestezije stidnice; vezikule; ulceracije koje su vrlo bolne- nakon 2-4 tjedna zacijele bez ožiljka + povećanje temp., limfadenopatija i bol u stidnici. Česti recidivi. Komplikacija- encefalitis. Th: aciklovir

b) BAKTERIJSKI

- *UPALA BARTONNOVE ŽLIJEZDE*

Polibakterijska gnojna upala. Apsces- spontano prsne. Simptom. BOL. Th: incizija i evakuacija gnoja.

- *SIFILIS –Treponema pallidum*

Kronična bakterijska spolno prenosiva bolest.

- a. stadij: tvrdi čir (ULCUS DURUM) na mjestu ulaska spirohete, bezbolan, spontano nestaje za 2-6 tjedana.
- b. stadij: sistemska bolest, širi se hematogeno; 2-6 mj. nakon primarne lezije na stidnici se javljaju makule i papule, te CONDYLOMA LATA—limfadenopatija i ulkusi –BEZBOLNO
- c. latentna faza: nakon sekundarne, traje 2-20 god.
- d. terciarni sifilis: oštećenja u mozgu, moždini i dr. tkivima, stvara hladne apscese koji se zovu GUMA

Th. ranog sifilisa; penicilin, eritromicin

- ČANKIR (ULCUS MOLLE, CHONDRROID) –*Hemophylus*

Spolno prenosiva ulcerozna bolest stidnice. Uzročnik prodire kroz ozljedu na sluznici. Za 3-4 dana nastaju papule koje ulceriraju- MEKI ČIR. Th.: eritromicin, azitromicin

- Piodermije

Folliculitis, furunculus, carbunkulus- *Staphylococcus aureus*

Impetigo, erisipelas- *Stafilokoki, Streptokoki*

Hidradenitis suppurativa- piogena upala apokrinih žlijezda

Th: lokalna primjena antibiotika, incizija, u težim slučajevima AB per os

c) PARAZITNI

- *PEDICULOSIS PUBIS* (stidne uši)

Prenosi se spolnim kontaktom u stidne dlake. Hrani se krvlju ,uz folikul odlaže jaja. Izaziva alergijsku reakciju i jaki svrbež. Grebanje- sekundarna infekcija.

- *SCABIES* (svrab)

Izaziva papule i vezikule. Svrab je najjači po noći .

2) Sekundarni vulvitis

a) candidiasis

b) trichomoniasis

c) miješane bakt.upale

P-12-15)EPH-GESTOZE + P-9)ECLAMPSIA IMMINENS +P-10)E.CONVULSIVA

To je bolest izazvana trudnoćom. Ima karakter sustavne bolesti koja uključuje niz poremećaja u organizmu trudnice i unutar fetoplacentne jedinice. To je sindrom u kojem dominiraju **3 simptoma: edem, proteinurija i hipertenzija**. Ako uz simptome gestoze postoje i subjektivne tegobe, kao što su glavobolje, smetnje vida, vrtoglavice, mučnine, bol u gornjem dijelu trbuha, tada se govori o **PRIJETEĆOJ**

EKLAMPSIJI.(eclampsia imminens). Prijeteća eklampsija je prodormalni stadij najtežeg oblika bolesti

zvanog **ECLAMPSIA (eclampsia convulziva)**. Bolest se iznimno pojavljuje prije 24.tjedna trudnoće i 48 sati nakon poroda. Najčešća je u posljednjih 10 tjedana trudnoće. Postoji niz pokušaja razdioba bolesti.

Prva izgleda ovako:

1) AKUTNA TOKSEMIJA TRUDNOĆE

a) **preeklampsija**—blaga i teška

b) **eklampsija**—s grčevima i bez grčeva

2) KRONIČNA HIPERTENZIVNA BOLEST U TRUDNOĆI

a) bez superponirane akutne toksemije

b) sa superponiranom akutnom toksemijom

3) NEKLASIFICIRANE TOKSEMIJE

Američki autori pojmom preeklampsije obuhvaćaju pojavu simptoma gestoze, nakon 24. tjedna trudnoće kod do tada inače zdrave trudnice. Ako su simptomi blagi, tj. ako je sistolički tlak do 180 mm/Hg, dijastolički do 110 mm/Hg te proteinurija do 2,0 g/L po Esbachu, govori se o blagoj preeklampsiji. Vrijednosti iznad ovih znače tešku preeklampsiju. Edem može i ne mora biti prisutan.

Kronična hipertenzivna bolest u trudnoći označava postojanje hipertenzije za koju se znalo prije trudnoće ili je ona otkrivena prije 24. tjedna gestacije. Ona može biti sa ili bez akutne toksemije, ovisno o tome da li su simptomi gestoze prisutni ili ne.

EPH-GESTOZA---E (edem), P(proteinurija)-najpogubniji učinak na majku i plod, H (hipertenzija)
Lat. gestatio= trudnoća, osis =poremećenje

Druga razdioba je :

- 1) Prema simptomima bolesti
 - a) monosimptomatska EPH-gestoza (jedan simptom)
 - b) polisimptomatska EPH-gestoza (kombinacija 2 ili 3 simptoma)
 - c) **prijeteće eklampsija (eclampsia imminens-ED)**-to je polisimptomatska gestoza uz subjektivne simptome
 - d) **eklampsija (eclampsia convulsiva- EC)**
- 2) Na osnovi nalaza
 - a) nakalemljene(superponirane) gestoze- to je pojava simptoma gestoze na preegzistirajuću vaskularnu ili renalnu bolest
 - b) esencijalne gestoze- tu simptomi gestoze nisu postojali prije trudnoće i nestali su nakon puerperija
- 3) Prema težini simptoma (indeks gestoze)

Ako je zbroj bodova, nazvan indeks gestoze, **do 3**, radi se o **lakoj gestozi**, od **4- 7 srednje teškoj**, a od **8-11 o teškoj**. Pri konačnoj ocjeni se uzima u obzir najviši indeks zabilježen tijekom bolesti.

ETIOLOGIJA I PATOGENEZA—SIMPTOMATOLOGIJA

Gestoza je uglavnom bolest prvotkinje i češća je u višeploidnoj trudnoći. Uzrok EPH- gestoza je smanjenje uteroplacentarnog protoka krvi. U gestoza, zbog smanjenog uteroplacentarnog protoka krvi dolazi do opsežnih patoloških promjena u placenti i do pojačanog odljeva trofoblasta u pluća. Tu se fragmenti trofoblasta otapaju, a njihov sadržaj ulazi izravno u veliki optok krvi. TROFOBLAST ima veću tromboplastičnu aktivnost od bilo kojeg drugog tkiva u tijelu. On oslobađa PROFIBRIN koji je derivat FIBRINOGENA. Profibrin se odlaže uz BAZALNU MEMBRANU GLOMERULA bubrega, što znatno smanjuje i gotovo opstruira lumen kapilara. To je tzv. GLOMERULARNA ENDOTELIOZA, karakteristična promjena u gestoza. Ako se ona razvije, nastaje PROTEINURIJA. Dolazi do smanjene glomerularne filtracije, retencije natrija i intracelularnog pomaka natrija. Smanjen protok krvi kroz bubrege nije samo posljedica GLOMERULARNE LEZIJE nego i VAZOKONSTRIKCIJE koja nije samo lokalna. Postoji povećana podražljivost arterija na presorne tvari zbog povećanog odlaganja Na u stijenci arterija. Rezultat je vazokonstrikcija i smanjenje uteroplacentarnog protoka krvi. Bolest se ovako razvija ako dolazi do polagane diseminirane intravaskularne koagulacije.

Ako je taj proces brži i opsežniji, doći će do stvaranja trombotičnih i fibrinskih tromba, perivaskularnih hemoragija, nekrozam eklamptičnog napadaja. U najtežim slučajevima će doći do cerebralnih i hepatičkih lezija, konvulzija, kome i smrti. Postoji pretpostavka da bi poremećenje prostaglandinskog efekta moglo

stvoriti podlogu za razvoj EPH-gestoze. Poznato je izrazito ANTAGONISTIČKO DJELOVANJE PROSTAGLANDINA NA vazokonstriktorne agense kao što je ANGIOTENZIN II.

Ako dođe do poremećaja RENIN-ANGIOTENZIN-PROSTAGLANDINSKOG SUSTAVA razvija se gestoza. TROMBOKSAN A2 djeluje vazokonstriktorno što dalje pogoršava uteroplacentarni protok krvi. Tijekom trudnoće, u odnosima majke i fetoplacentarne jedinice, prisutna je delikatna, dinamička ravnoteža između imunološke reakcije odvacivanja i facilitacije. Normalno reakcija facilitacije lagano prevladava pa dolazi do tolerancije alogena fetusa u majčinom organizmu, tj. do adaptacije. Ispravnom adaptacijom povećava se i sustavna i uteroplacentarna perfuzija. Izostanak ovakve adaptacije neki autori nazivaju "BOLEST SLABE ADAPTACIJE" ili MAD (maladaptation disease). EPH-gestoza se smatra rezultatom manjkave adaptacije.

Obilježje eklampsije su toničko-klonički grčevi i duboka besvjesnost. Eklampsija se iznimno pojavljuje bez simptoma gestoze ili su vrlo blagi. Kod eklamptičkog napada postoje 4 faze:

- 1) POČETNA FAZA- ukočeni izraz lica, sitni fibrilarni, simetrični trzaji lica i gornjih ekstremiteta. Traje manje od 30 sec. Pacijentica gubi svijest.
- 2) TONIČKI GRČEVI- s prestankom disanja. Ruke su savinute, potisnute uz tijelo, noge ispružene, čeljusti stisnute, skeletna muskulatura u toničkom grču, disanje prestaje i pojavljuje se cijanoza koja se brzo pojačava. Ova faza je najopasnija i traje 20-tak sec.
- 3) KLONIČKI TRZAJI mišića cijelog tijela koji bacaju pacijenticu amo-tamo—disanja nema, žena je cijanotična, na ustima se pojavljuje sukrvava pjena zbog ugriza jezika. Slijedi duboki udisaj, a grčevi popuste i prestanu. Od prvih fibrilarnih trzajeva do udisanja prođe 1,5-2 min.
- 4) Pacijentica leži u DUBOKOJ KOMI s nadutim cijanotičnim licem i sterkoroznim disanjem. Postepeno se oporavlja. Ničeg se ne sjeća i tuži se na umor i glavobolju.

Napadaj može biti jedini, ali se obično ponavlja više puta. Ako napadaji slijede jedan za drugim, govorimo o EKLAMPTIČNOM STANJU (status eclampticus). Eklampsija je najteži oblik gestoze i ozbiljno igrožava život majke i posebno ploda. Jedan je od vodećih uzroka smrti majke u trudnoći i porodu.

LIJEČENJE: dobra antenatalna omogućuje rano otkrivanje rizičnih trudnoća. Važni su: mjerenje krvnog tlaka, pregled mokraće na bjelančevine i kontrola tjelesne težine. Treba smanjiti fizičku aktivnost (mirovanje).

Mirovanje mora biti u bočnom položaju jer se tako poboljšava optok krvi maternice.

MEDIKAMENTNA TERAPIJA: diuretici, antihipertenzivi(alfametildopa), sedativi(diazepam), antikonvulzivi (magnezij-sulfat), antikoagulancije(heparin)

P-21) MENZURACIJA

Mjerenje zdjelice ili menzuracija je posljednji dio fizikalnog pregleda trudnice i roditelje. Mjeri se šestarom po BAUDELOCQUE-u . Mjeri se: interkristalni, interspinalni, intertrohanterni i intertuberalni dijametar, konjugata externa i konjugata dijagonalis

- 1) DIAMETAR INTERCRISTALIS- najveća udaljenost između grebena crijevne kosti (crista iliaca) desne i lijeve strane. Obično iznosi 28 cm.
- 2) DIAMETAR INTERSPINALIS: udaljenost između prednjih trnova crijevne kosti(spina iliaca anterior) desne i lijeve strane. Obično iznosi oko 25 cm.
- 3) DIAMETAR INTERTROCHANTERICA: udaljenost između lateralnog najizbočenijeg dijela trohantera desne i lijeve natkoljениčne kosti. Iznosi oko 32 cm.
- 4) CONJUGATA EXTERNA: udaljenost između gornjeg ruba simfize i trnastog nastavka 5. slabinskog kralješka. Normalno je 19-20 cm.
- 5) CONJUGATA DIAGONALIS: udaljenost između donjeg ruba simfize i promontorija. Oko 12-13 cm. Odbitkom 1,5 cm se dobije mjera za CONJUGATU VERU, tj. lineu terminalis= udaljenost između gornjeg ruba simfize i promontorija i omeđuje gornji otvor zdjelice.

- 6) **DIAMETAR INTERTUBERALIS:** udaljenost između sjednih kvrga (tubera ossis ischii)-može se mjeriti, ali se obično procjenjuje iskustveno ili postavljanjem šake na medice.

P-21)ANTENATALNA ZAŠTITA

Antenatalna skrb je sustav zaštite materinstva tijekom trudnoće. Sastoji se u obuhvaćanju svih trudnica dovoljnim brojem kvalitetnih pregleda. Već se pri prvom pregledu, na temelju faktora ugroženosti probiru ugrožene trudnoće. Ima ih 15-20% te im je potrebna pojačana ciljana antenatalna skrb. Faktori ugroženosti se unose u trudničku knjižicu zajedno s podacima o krvnoj grupi i sl. Trudnice s faktorima ugroženosti zahtijevaju pojačanu antenatalnu skrb u tzv. rodilištima druge razine. Posebno ugrožene trudnoće, npr. Zbog dijabetesa, Rh-imunizacije, teže hipertenzije i bolesti bubrega majke, u žena s habitulanim pobačajima i preranim porodima zahtijevaju nadzor i u tzv. rodilištima treće razine (u regionalnim rodilištima). Trudnice bez faktora ugroženosti se nadziru u tzv. primarnoj zdravstvenoj zaštiti.

GESTACIJSKA DOB:

- 1.pregled: 8.-12.tjedan
- 2.pregled: 16.tj.—pregled uzv-om
- 3.pregled: 20.tj.—pregled uzv-om
- 4.pregled: 24.tj.
- 5.pregled: 28.tj.
- 6.pregled: 32.tj.
- 7.pregled: 35 tj.—pregled uzv-om
- 8.pregled: 38.tj.—pregled uzv-om
- 9.pregled: 39.tj.—amnioskopija

Pri svakom pregledu treba izmeriti težinu trudnice, krvni tlak, proteine u mokraći. Tim pretragama se mogu uočiti prvi znakovi EPH-gestoze koja je najčešća bolest trudnoće.

Pri prvom pregledu se provodi:

- 1) probiranje ugroženih trudnoće na temelju obiteljske, osobne i reprodukcijске anamneze trudnice
- 2) opći status- visina, težina, konstitucija, mjere zdjelice
- 3) laboratorijske pretrage- KKS, sedimentacija, krvna grupa,Rh, urinokultura, test opterećenja glukozom
- 4) genitalni pregled- stupanj čistoće, kolposkopija, papa-test, palpacija povećanog uterusa i adneksa
- 5) uzv-pregled- s 18tj. i drugi put s 34-37 tj.

Pri ponovljenim kliničkim pregledima(nakon 16 tj.) se mjeri udaljenost fundusa od simfize, pipa kontraktibilnost maternice te vrat maternice radi utvrđivanja eventualne prohodnosti cervikalnog kanala. U zadnjem tromjesečju se određuje položaj i stav čeda.

Pri posljednjem pregledu (s 39 tj.) preporučuje se AMNIOKOPSKI pregled-njime se procjenjuje fetalna maturacija tj. potvrđuje se gestacijska dob. Eventualni nalaz mekonijске plodne vode upućuje na fetalnu ugroženost. Neonatalna skrb je završni dio perinatalne zaštite.

PERINATALNA ZAŠTITA- zdravstvena zaštita majke i njezina djeteta od začeca do sedam dana nakon poroda

ANTENATALNA SKRB- niz preventivnih i terapijskih mjera tijekom trudnoće i poroda

NEONATALNA SKRB- podjednake mjere nakon rođenja

P-47)VAŽNOST INSPEKCIJE U PORODNIŠTVU

RANA TRUDNOĆA

Pregled počinje inspekcijom vanjskog spolovila. Gledaju se patološke promjene poput crvenila, izraslina, iscjedak.

Pregled u spekulima- opisuje se iscjedak u rodnici, stijenka rodnice i grlo maternice. Određuje se stupanj čistoće rodnice(Schroder), radi papa-test. Sluznica rodnice i grla maternice mora biti blijedoružičasta. Vrat maternice mora biti zatvoren.

UZNAPREDOVALA TRUDNOĆA

Inspekcijom se uočava je li trbuh i maternica uzdužno ili poprečno ovalna- ako je poprečno ovalna postoji sumnja u poprečni položaj čeda.

Schroder je bitan radi dijagnostike i liječenja patoloških stanja, zbog ascendentne infekcije i posljedičnog korioamnionitisa, koji je najčešći uzrok rađanja niske djece i male porođajne težine.

Svaka trudnica trebala bi se podvrgnuti d o8.tjedna , a kasnije se pregledi obavljaju kod zdravih trudnica s neugroženom trudnoćom u razmacima od mjesec dana, do 32.tjedan kada postaju češći.

P-3)AUSKULTACIJA U PORODNIŠTVU

Obično se primjenjuje u zadnjem mjesecu trudnoće. Sastoji se u slušanju otkucaja čedinjeg srca pomoću OPSTETRIČKE SLUŠALICE(stetoskopa) sa širokim lijevkom.

Normalno: 120-130 otkucaja/min.

Usporeni rad:manje od 100 otkucaja/ min

Ubrzani rad: više od 160 otkucaja/ min. (znak hipoksije čeda)

Otkucaji se najjasnije i najintezivnije čuju sa strane LEĐA FETUSA. Slušanje otkucaja je indirektna metoda za dijagnozu stava i namještaja djeteta. Danas se otkucaji i u uznapredovaloj trudnoći slušaju DOPLERSKIM PRETRAŽIVAČEM. Prednost: omogućuje slušanje otkucaja i kod vrlo pretilih žena; žena može čuti otkucaje. Nedostatak: Teže je razlikovati stav i namještaj djeteta jer se otkucaji difuzno šire i pretraživačem se svuda mogu uhvatiti.. Čujemo još i otkucaje žila pupkovine, aorte i peristaltiku crijeva majke.

Intenzitet otkucaja ovisi o: namješčaju čeda, udaljenosti leđa čeda od trbušne stijenke, količini plodne vode, tonusu uterusa.

Postoji 5 točaka auskultacije oko pupka.

P-6)DIJAGNOSTIKA TRUDNOĆE

Na osnovi:

- a) općih promjena organizma žene koje nastaju nakon implantacije
- b) promjene spolnih organa žene
- c) ustanovljavanja postojanja trofoblasta na početku trudnoće i fetusa u kasnijem toku trudnoće

P-38)SIGURNI ZNAKOVI TRUDNOĆE

- 1) micanje čeda(ili se mogu napipati dijelovi čeda)
- 2) kucanje srca čeda
- 3) ultrazvučna slika čeda (od 5.-6. tjedna trudnoće)

Testovi trudnoće

A) BIOLOŠKI TESTOVI

Urin žene uštrcama ženki miša i ako u urinu postoji korionski gonadotropin za 5 dana će se na jajnicima miša javiti krvarenje, žuta tijela (luče estrogen i progesteron) i veliki broj zrelih folikula.

B) IMUNOLOŠKI TESTOVI

Urinu žene dodamo eritrocite ovna preparirane humanim koriogonadotropinom i antiserum kunića (koji sadrži antitijela protiv HCG).

-Ako urin žene nema HCG dolazi do AGLUTINACIJE; antiserum reagira sa senzibiliziranim eritrocitima; žena nije trudna; test je negativan.

-Ako urin žene sadrži HCG, nema aglutinacije; antiserum ne reagira sa senzibiliziranim eritrocitima; test je pozitivan, eritrociti su slobodni, a na dnu epruvete se pojavi crveni prsten.

SPOREDNI(NESIGURNI ZNAKOVI) TRUDNOĆE

- 1) Promjene ponašanja-nervoza, nesаница
- 2) Pigmentacija mamila, napete dojke
- 3) Linea alba postaje smeđa (linea fusca)- od pupka do simfize
- 4) Jutarnje povraćanje, mučnina, gađenje
- 5) Glavobolje
- 6) Hiperpigmentacija lica(mrlje)
- 7) Neuravnoteženost vegetativnog sustava
- 8) Promjene apetita
- 9) Širenje bokova
- 10) Učestalo mokrenje i opstipacija

P-49)VJEROJATNI ZNAKOVI TRUDNOĆE

- 1) AMENOREJA više od 2 mjeseca(može biti uzrokovano i naporom, klimom)
- 2) POVEĆANJE MATERNICE (4.mj.- izlazi iz male zdjelice)
- 3) CHADWICKOV ZNAK- lividitet spolovila (sluznice vagine)
- 4) GAUSSOV ZNAK- izolirano pomicanje grla maternice u stranu bez popratnog pomicanja tijela
- 5) HAGAROV ZNAK-od 6.tj. trudnoće= smekšanje maternice u istmusu, ne otvrdne kad se stegne čitav uterus, mogućnost lakog utisnuća donjeg uterinoг segmenta
- 6) PISKAČEKOV ZNAK- pri pregledu asimetrično stezanje maternice (zbog promjene konzistencije)- slabije se stegne na strani implantacije
- 7) LOENNEOV ZNAK- pri pregledu uterus se stegne, osjeti se fluktuacija jer okružuje tekućinu
Cijela maternica je podražljivija.

P-26)PALPACIJA U PORODNIŠTVU

1. UNUTRAŠNJA PALPACIJA

Vrši se u najstrožim uvjetima ASEPSE. Vanjsko spolovilo se dezinficira, na ruke se stave sterilne rukavice, s dva prsta se ulazi u vaginu. Pritiše se na stražnji zid jer je prednji osjetljiv.

Gleda se:

- 1) OTVORENOST UŠĆA
 - a) zatvoreno –1 cm
 - b) otvoreno- 1 prst=1,5 cm

2 prsta=3 cm
3 prsta=4,5 cm
mali dlan=6 cm
veliki dlan=8 cm
posve otvoreno=10 cm i više

2) ULOŽIVOST VRATA MATERNICE

Kod prvorođkinja nije uloživ ni za vršak prsta. Unutrašnje ušće cerviksa ne smije biti prolazno.

3) ISTHMUS-održan, skraćen ili nestao

4) PALPACIJA POVEĆANOG TRUPA MATERNICE- određuje se veličina, oblik, položaj, konzistencija

5) HAGAROV ZNAK- smekšanje maternice

6) ISPIPATI PODRUČJA ADNEKSA, s obje strane uterusa, mogu se naći cistične ili druge otekline jajnika ili jajovoda

2. VANJSKA PALPACIJA – P-19)LEOPOLD-PAVLIKOVI HVATTOVI

Vrši se LEOPOLD-PAVLIKOVIM HVATOVIMA. Rodilja je u ležećem položaju sa flektiranim nogama u koljnim i kukovimama.

1) PRVI LEOPOLD-PAVLIKOV HVAT ("čest u fundusu")

Dlanovima i prstima obje ruke obuhvati se dno maternice te se ispipa koja je čest u fundusu i dokle seže fundus uterusa.

2) DRUGI LEOPOLD-PAVLIKOV HVAT ("leđa")

Sasoji se u polaganju desne ruke ploštice na lijevi brid maternice, a lijeve ruke na desni brid maternice. Jedna ruka miruje, a druga pritišće prema medijalno izmjenično. Time se ustanovi na kojoj su strani sitne česti, tj. na suprotnoj strani su leđa ploda.

3) TREĆI LEOPOLD-PAVLIKOV HVAT ("predležeća čest i angažiranost glavice")

Izvodi se u istom položaju pretraživača i trudnice. Desnom rukom se obuhvati predležeća čest. Palac dolazi u desnu stranu žene iznad simfize, prsti na lijevu stranu. Prstima i palcem se ponire u dubinu i obuhvati predležeća čest. Kod stava glavom se jasno može diferencirati tvrda zaobljena čest. Na strani gdje je brada čeda, desno kod prvog namještaja, jače je izražena prominencija nego na suprotnoj strani gdje je zatiljak. Tim hvatom se može procijeniti ANGAŽIRANJE GLAVICE. Kad glavica uđe u zdjelicu više od srednjeg segmenta, izvana se više ne može pipati brada i zatiljak čeda.

4) ČETVRTI LEOPOLD-PAVLIKOV HVAT ("angažiranje glavice")

Dopuna trećeg hvata. Pretraživač mijenja položaj, okreće svoja leđa glavi roditelje te ispruženim prstima obje ruke ponire u dubinu s obje strane simfize. Na taj način procjenjuje DUBINU ANGAŽIRANJA GLAVICE.

5) PETI LEOPOLD-PAVLIKOV HVAT (Zangenmeisterov)

Izvodi se tako da se prsti jedne ruke postave na prilježnu čest ploštice, a prsti druge ruke na simfizu. Ako postoji disproporcija na ulazu zdjelice, prsti postavljeni na predležeću čest će se prominirati u odnosu prema prstima postavljenim na simfizu.

P-44)TRUDOVI,PODJELA I VRSTE TRUDOVA

Trudovi se bezvolje ritmičke kontrakcije maternice koje iz nje izbacuju čedo, posteljicu i plodne ovoje. Kontrakcije dovode skraćivanja i otvaranja grlića maternice.

Karakteristike trudova pri porodu :

1. nisu pod utjecajem volje
2. intermitentni (periodički) i ritmički

3. progresivni po učestalosti, intenzitetu i trajanju
4. steže se čitava maternica
5. bolni su

Za kontrakciju su važni:

- koncentracija Ca, estrogene, progesteron, oksitocin i prostaglandini
- pritisak vodećeg dijela djeteta na cerviks potiče kontrakcije- time se ostvaruje *CERVIKO-HIPOTALAMIČKI REFLEKS*, što oslobađa oksitocin
- *intenzitet truda*----krivulja truda je zvonolika
 - 1) STADIUM INCREMENTI(postepeni rast)
 - 2) ACME- maksimum truda (vršak)
 - 3) STADIUM DECREMENTI(nagli pad)
 - 4) FAZA RELAKSACIJE

Intenzitet truda se mjeri pomoću TOKOGRAFA i TOKODINAMOMETRA

- *intrauterini tlak*: bazalni tonus = 10 mm/Hg

prag boli= 25 mm/Hg.....od tada je trud palpabilan

Od 36.tjedna trudnoće javljaju se kontrakcije koje su asinkrone, visoke frekvencije i niske amplitude, iregularne. Kontrakcije mogu biti i sinkrone, regularnije, češće, više amplitude. One pridonose sazrijevanju i otvaranju cerviksa i zovu se BRAXON-HICKSOVE kontrakcije.

VRSTE TRUDOVA:

1) PRVO POROĐAJNO DOBA

- a) DOLORES PRAESAGIENTES(prethodni trudovi)
- b) DOLORES PRAEPARANTES (pripravni trudovi)

Ti trudovi su rijetki, slabi i kratkotrajni, neznatno prelaze prag boli. 3-4 x /10 min, traju 80-90 sec, intenziteta 40 mmHg

2) DRUGO PORODNO DOBA

- a) DOLORES AD PARTUM SIC DICTI
- b) DOLORES CONQUASSANTES

To su pravi i potresni trudovi, češći i snažniji. 5x/10 min., traju 90-100 sec., intenziteta 70-80 mmHg

3) TRUDVI ZA POSTELJICU

Kad se dijete rodi, nakon 5-10 min.odmora. 2x/10 min. , traju 100 sec., intenziteta 60 mmHg

4) TRUDVI BABINJA

Za smanjenje hipertrofične maternice- involutivna zadaća, rjeđi, 80 sec., 30 mmHg

Trudovi su descendentni po načinu širenja(od fundusa ka cerviksu), po intenzitetu i po trajanju.

P-25)ODREĐIVANJE TERMINA PORODA I GESTACIJE

Trudnoća kod čovjeka traje 280-281 dan računajući od prvog dana posljednje menstruacije.

Trudnoća počinje oplodnjom jajne stanice. Kod 28-dnevnog ciklusa, to se zbiva oko 14 dana nakon prvog dana menstruacije. Prema tome, pravo trajanje trudnoće je 266 dana. Izračunavanje termina poroda: npr. 10.11.(zadnje dan menstruacije) + 7 danan – 3 mjeseca = 17.8 (porod)

Unatoč normalnoj trudnoći prvih 1-2 mjeseca se može javiti tzv. DECIDUALNO KRVARENJE- u vrijeme kada bi se trebala javiti menstruacija. Ono je slabije i kraće, ali ga žena često smatra normalnom menstruacijom. To može uzrokovati pogrešku u računanju termina poroda.

Kod redovitog ciklusa termin poroda je: 40 tjedana ili 10 lunarnih mjeseci ili 9 kalendarskih mjeseci+ 7 dana od prvog dana posljednje menstruacije.

Pomoćni datum za određivanje termina je DATUM PRVOG MICANJA ČEDA koje majka osjeća. Kod prvorođkinje je to 4,5 mjeseca, a kod višerođkinje je to 18 tjedana (5 mjeseca).

Termin poroda je :

a) datum prvog micanja + 4,5 mj.(kod prvorođkinje)

b) datum prvog micanja + 5 mj. (kod višerođkinje)

Ako se zna vrijeme ovulacije i plodnog koitusa (datuma začeća) termin će biti: datum ovulacije ili plodnog koitusa + 38 tjedana (266 dana)

P-24)ODREĐIVANJE GESTACIJSKE DOBI(visine trudnoće)

To je preciznija metoda određivanja stvarne dobi trudnoće, pomoću ULTRAZVUKA. Rade se biometrijska mjerenja FETALNIH DIMENZIJA:

- biparijetalnog promjera
- duljina tjeme-trtica
- duljine femura
- opsega fetalnog trbuha

Izmjerene vrijednosti uspoređuju se sa standardnim vrijednostima iz tablice, dobivenim u normalnoj trudnoći.

G-8)FUNKCIONALNE CISTE JAJNIKA

1. FUNKCIONALNE CISTE(FOLIKULARNE)

U kori ovarija postoje folikuli koji nikada ne sazriju i ne prsnu. U folikulu se nakuplja bistra serozna tekućina koja rasteže stijenku. Bolesnice nemaju smetnje osim nelagodnosti i neodređenog pritiska. Terapija nije potrebna jer ciste spontano nestanu za tjedan-dva ili pucaju. Multiple su , do 2 cm u promjeru, Dg. : Uzv, veće- palpacija i bol. Histološki granulosa stanica (ne nužno).

2. PRAVE CISTE

Nastaju umnažanjem stanica epitela, gdje se između njih nakuplja tekućina. Tekućina može biti serozna- **SEROZNE CISTE**.Može se nakupljati i mucin- **MUCINOZNE CISTE**.

Ako cista perzistira i raste 4-6 tjedana nakon njenog dijagnosticiranja—operacija, jer može maligno alterirati

3. DERMOIDNE CISTE

U njima nalazimo produkte ektoderma (koža, dlake, zubi...)

SIPMTOMI I KOMPLIKACIJE:

Ciste uzrokuju bol, mogu izazvati infekciju, mogu nekrotizirati, rade pritisak na okolne organe, može doći do krvarenja u cistu, mogu maligno alterirati.

U Dg. je važna palpacija.

Postoje i **CISTE ŽUTOG TIJELA (LUTEINSKE CISTE)** koje nastaju iz hematoma žutog tijela. Hematom se resorbira, cista se ispuni bistrom tekućinom ili se krv u hematomu organizira. Teško ih je razlikovati od luteinskih (folikularnih) cista.

POLICISTIČKI OVARIJ

Temeljna promjena su brojni cistični folikuli u kori jajnika, anovulatorni ciklus, oligomenoreja, neplodnost, hirzutizam i virilizacija. Jajnici su 2x veći od normalnih, napete, sivobijele površine, ispod koje se u kori nalaze cistice veličine 5-15 mm. Nema bijelih tijela, stroma je hipercelularna. Nema žutih tijela jer nema progesterona. Susrećemo ih kod disfunkcijskih krvarenja (juvenilni i klimakteričnih), žena s miomima te hormonskih poremećaja.

G-7) COLPITIS IZAZVAN TRICHOMONASOM

Spolno prenosiva bolest, često uz druge infekc. Uzročnik je *Trichomonas vaginalis* (anaerob). Inkubacija 4-20 dana. U uvjetima normalnog, kiselog pH ne može izazvati upalu, potreban mu je porast pH iznad 5 i nestanak laktobacila.

Simptomi i klinički znakovi: - često asimptomatski. Glavni simptom je obilan vaginalni iscjedak posvuda u rodnici koji obilno vlaži stidnicu. Na stidnici eritem, edem i ekzorijacije. Iscjedak je zelenožute boje, pjenušast, neugodna mirisa. Na stijenci rodnice i vratu maternice moguća točkasta krvarenja ("jagodaste točke"). Moguć jači pruritus stidnice, dizurija.

Dijagnoza: anamneza, inspekcija, analiza vaginalnog iscjетка.

Terapija: METRONIDAZOL (liječiti i partnera)

G-24) POBAČAJ

Pobačaj je prekid trudnoće prije 28.tj. trudnoće.

Rani pobačaj: prije 16.tj. (3.lunarni mj.)

Kasni pobačaj: od 3.-7. lunar.mj.

Pobačaj može biti:

SPONTANI- nastao bez nasilne intervencije

PROVOCIRANI- namjerno izazvan (arteficijalni i kriminalni)

HABITULANI- spontani koji se ponavlja 2 ili više puta

P-22) ZADRŽANI POBAČAJ (abortus retens, missed abortion)

Plod je odumro i kroz više tjedana ostaje u uterusu.

Klinički: izostanak normalnog porasta maternice, UZV ne pokazuje srčanu akciju, nedostatak plodove vode, proces razlaganja ploda. Kod majke može izazvati DISEMINIRANU INTRAVASKULARNU

KOAGULACIJU (DIK) pa ona može iskrvariti prilikom odstranjenja ploda zbog manjka FIBRINOGENA i faktora koagulacije. U parenhimatoznim organima (jetra, slezena, bubreg) se stvaraju sitni ugrušci što još više snizi nivo fibrinogena. Terapija: sviježa krv s fibrinogenom (transfuzija).

P-39) SPONTANI POBAČAJ

Uzroci:

1. anomalije zametka: kromosomopatije, genopatije, infekcije, oštećenja otrovima, toksinima, fiz. ili kem, agensima
2. imunološki poremećaji prepoznavanja i podnošljivosti antigena stranog fetalnog tkiva
3. insuficijencija vrata maternice
4. endokrinopatije: dijabetes, bolesti štitnjače, manjkavost žutog tijela
5. bolesti majke ili ploda (kronične bolesti srca, bubrega, jetre; koagulopatije, kolagenoze, kronična sistemska ili lokalna infekcija leukemija, TBC)
6. anomalije maternice
7. okolinska zagađenja, trauma ploda
8. genetski otopni faktori (inkompatibilnost)
9. anemija, hormoni

Spontani pobačaj se u 1. tromjesečju odvija JEDNODOBNO (modus abortus), a u 2. tromjesečju DVODOBNO (modus partus).

Oblici pobačaja:

1) PRIJETEĆI POBAČAJ (abortus imminens)

Krvarenje iz maternice s mjesta gdje se odvojio plod. Cerviks nije skraćen, ušće je otvoreno. Moguće je zadržati trudnoću.

2) ZAPOČETI POBAČAJ (abortus incipiens)

Jače krvarenje uz bolove, cerviks se skraćuje zbog kontrakcije uterusa, ušće je otvoreno. Moguće je zadržati trudnoću.

3) POBAČAJ U TOKU (abortus in tractu)

Krvarenje i bolovi su jaki, otvoren je cerviks, plod ili njegovi dijelovi pipaju se ucervikalnom kanalu. Ova faza ne može se zaustaviti.

4) NEPOTPUNI POBAČAJ (abortus incompletus)

Dio placentae zaostane u uterusu.

5) POTPUNI POBAČAJ (abortus completus)

Odjednom se izbacilo čedo, ovojni i placenta.

6) RESIDUA POST ABORTUM. Dio koriona je ostao u uterusu.

Kod žena kod kojih je abortus spontano počeo moraju se liječiti:

-eventualne malformacije genitala (kirurški)

-žena mora mirovati (etiološki se liječi)

-od 16. tj. dobiva TOKOLITIKE (sprečavaju kontrakcije uterusa, produžuju trudnoću, cerviks se dalje ne otvara, te se spriječe bolovi i trudovi do 37. tj.)

Komplikacije pobačaja:

RANE: ozljede, jaka krvarenja, akutna upala adneksa (jajovod i jajnici), upala potrbušnice, retencija (jajašca ili opne), infekcija

KASNE: sekundarni sterilitet, kronični adneksitis, vanmaterična trudnoća, anomalije menstrualnog ciklusa, kolpitis, cervicitis, itd.

Klinička slika:

SIMPTOMI- krvarenje iz rodnice, kontrakcije maternice (bolovi u donjem trbuhu), istjecanje plodove vode, izlaženje dijelova posteljice ili ploda iz rodnice.

DIJAGNOZA: klinički- ginekološkim pregledom + transabdominalni ili transvaginalni Uzv pregled, određivanje vrijednosti korionskog gonadotropina (RCG- BHCG), uterus se ne povećava, tvrd je, dojke venu, luči se kolostrum

ARTEFICIJALNI POBAČAJ

Ovaj pobačaj je indiciran i prizant zakonom, te izvršen prema suvremenim ginek.metodama.

Indikacije: 1) EUGENIČKE(kada se zbog bolesti roditelja dokaže da bi dijete imalo tjel. ili ment. Nedostatak, npr.hemofilija, rubeolični embrio, idiotizam)

2)ETIČKE

3)SOCIJALNE

Pretpostavlja se da je uzrok:

-primarno promijenjeno jajašce ili njegovo oštećenje

-oštećenje krvi korionskih resica

Simptomi: U prvim mjesecima trudnoće se jave simptomi kasnih gestoza- visok tlak, edemi, eklampsije (grčevi s gubitkom svijesti), krvav iscjedak, krvarenje u trudnoći, jako povišenje koriogonadotropina (HCG), povećana maternica, povećani i cistični jajnici, ne čuju se otkucaji čedinjeg srca.

Dijagnoza:

-UZV- vidimo prisutnu molu

-u krvavom iscjetku se vide stanice mole

-ne čuju se otkucaji čedinjeg srca

1) Ako je izbacivanje počelo, podupiremo ga davanjem sredstava za trudove

2) ABORTUS-ako mola nije spontano izbačena, a dijagnoza potvrđuje postojanje mole

3) Negativnim tlakom se isisa mola, a kavum uteri iskiretira

MOLA CRUENTA- kod spontanog pobačaja krvarenje je neznatno i neprekidno; stezanja uterusa ne mogu izbaciti plod

KRVNA MOLA- ako prokrvljeni plod leži odljušten u uterusu

MOLA CARNEA- plod se resorbira i duže je u cavumu; krvna boja se rastvara i dobiva izgled mesa

MOLA CALCERA- ako se mola duže zadrži-kalcificira

Ženu pratimo 1 godinu, ona uzima kontraceptive jer je velika mogućnost da mola u tom periodu kod nove trudnoće recidivira.Ako u toku te godine žena počne bezrazložno krvariti, vjerojatno se radi o korionepiteliomu.

VANMATERIČNA TRUDNOĆA (jajovod, abdominalno, ovarij, donji uteralni segment)

Oplodeni jajašce je smješteno i razvija se izvan maternične šupljine. Normalno svaka trudnoća počinje izvan maternice jer se jajašce oplodi u tubi uterinu. Nakon 6 dana se ono implantira u maternicu. Ako jajašce putuje

sporije od 6 dana (zbog stenozne jajovoda ili upale) ono će se ugnijezditi u jajovodu ili u abdominalnoj šupljini, pa imamo izvanmateričnu trudnoću. Ako jajašce putuje prebrzo (npr. kod žena sa puno abortusa) ono će se ugnijezditi u donjem dijelu maternice, pa će nastati placenata praevia.

Prema mjestu implantacije jajšca imamo:

1. TUBARNA EKSTRAUTERINA TRUDNOĆA- najčešća(99%)
2. OVARIJALNA EKSTR.UTER.TRUDNOĆA-
3. ABDOMINALNA EKSTRUT. TRUDNOĆA

Tubarni graviditet obično završava u 2.-3.- mjesecu trudnoće kao RUPTURA JAJOVODA, tubarni abortus ili se jajšce implantira u tubu uterinu i tu se razvija fetus. Tada izraste u abdomen, dok je posteljica u jako proširenoj tubi- tzv. SEKUNDARNI ABDOMINALNI GRAVIDITET.

PRIMARNI ABD.GRAVIDITET je kad je jajašce implantirano u abdomenu(na peritoneumu) gdje je i posteljica.

Terapija: hitan kirurški zahvat+ obilna transfuzija

G-9)HORMONSKA KONTRACPCIJA

Najsigurnija metoda zaštite od trudnoće. Žena uzima preparate ESTROGENA I GESTAGENA.Oni djeluju na hipofizu i ona prestaje lučiti GONADOTROPINE FSH I LH, što onemogućuje stvaranje folikula u jajniku.Posljedica je IZOSTANAK OVULACIJE. Zbog te hormonske promjene mijenja se endometrij, više nije sposoban za implantaciju jajšca (čak i ako dođe do oplodnje doći će do ranog spontanog pobačaja). Cervikalna sluz postaje gušća i sprečava ulaz spermija u cavum uteri. Mijenja se motilitet jajovoda.

- 1) Oralna hormonska kontracepcijska sredstva
- 2) Hormonska kontracepcija s dugotrajnim sredstvima (depo- i.m., s.c. ,vagin.prsteni, intra uterina spirala)

Ova vrsta kontracepcije je primjenjiva kod žena koje imaju ustaljen menstrualni ciklus (od 20-35.g.). Djevojke koje nisu rodile mogu ovu zaštitu 3 god. Nakon prve menstruacije.

Popratne pojave:

POZITIVNE: pravilnije i oskudnije krvarenje, smanjenje PMS-a, smanjena učestalost karcinoma jajnika i endometrija, cista jajnik te benignih tumora dojke, usporavaju gubitak koštane mase

NEGATIVNE: mučnina, napetost u dojkama, retencija tekućine, povećana konc. triglicerida, kolesterola, lipoproteina, porast tjele.mase

G-15) KONTRAINDIKACIJE:

- A) APSOLUTNE : kardiovaskularne bolesti, sistemske bolesti, oštećenja jetre, hormonski ovisni tumori, tromboembolija, Ca dojke i Ca jajnika
- B) RELATIVNE: dob viša od 35 god., pušenje, rizični faktor za nastanak kardiovaskularnih oboljenja (npr. dijabetes, hipertenzija)

G-17)MEHANIČKE METODE KONTRACPCIJE

Mehanički se sprečava ulazak spermija u cervikalni kanal.

- 1) KONDOM(dvostruka zaštita) = kondom + hormoni ili spirala="double dutch"
- 2) DIJAFRAGMA- sastoji se od elastičnog prstena preko kojeg je u obliku kupole postavljena tanka gumena opna.Postavlja se između stražnjeg svoda rodnice i stražnjeg ruba simfize.
- 3) CERVIKALNE KAPE- u obliku naprstka, postavljaju se izravno na vrat maternice
- 4) KONDOM ZA ŽENE(FEMIDOM)

G-11)INTRAUTERINI ULOŽAK (SPIRALA)

- 1) NEMEDICIRANE- izrađeni od plastike (polietilen)
 - 2) MEDICIRANI- osim plastike rade se i od bakra koji djeluje jako spermicidno
- Stavljaju se u cavum uteri; uzrokuju bržu peristaltiku jajovoda pa oplođeno jajšće stigne u uterus prije nego je endometrij spreman da ga primi.
- Ulošci se lako dovedu u uterus pomoću kanila. Elastični su, u uterusu poprime oblik, mogu ostati godinama.
- Kontraindikacije:
- Postojeće ili preboljele upale zdjelice, malformacije uterusa, myomi, neredovite i obilne menstruacije, srčane bolesti, često mijenjanje spolnih partnera, žene koje nisu rodile.
- Komplikacije:
- Prilikom uvođenja uloška može doći do perforacije ili ona nastupi zbog jakih kontrakcija uterusa. Zbog kontrakcija spirala se može pomaknuti i ispasti.
- UPALA-KRVARENJE-TRUDNOĆA(rijetko)

G-4)KARCINOM CERVIKSA (VRATA MATERNICE)

Ca cervicis uteri je najčešći tumor(maligni) genitalnog trakta. Zahvaća žene od 35-50 god.

ETIOLOGIJA:

Češći je kod žena koje su više puta rađale, s više abortusa, koje su često mijenjale spolne partnere. Kronične upale, virusi (Herpes genitalis, HPV). Rani seksualni život, socijalno-ekonomski faktor. Rane trudnoće (manje od 20.god), pušenje....

PHD:

O STADIJ= Ca in situ—to je intraepitelni karcinom koji **nije probio bazalnu membranu**.

Preživljenje na 5 god. = 100%.

I STADIJ = karcinom je strogo ograničen na porciju cerviksa. Vaginalni fornix je slobodan, može biti makroskopski vidljiv ili nevidljiv. Preživljenje na 5 god. = 75%

II STADIJ = karcinom je proširen izvan cerviksa, ali ne doseže zid zdjelice i donju trećinu vagine. Zahvaćene su gornje 2/3 vagine i dio parametrija. Preživljavanje na 5 god.= 50%

III STADIJ: karcinom se širi do zida zdjelice (do kosti), zahvaća vaginu u cijelosti. Preživljavanje na 5 god. =25%

IV STADIJ: karcinom se širi na rektum, mokraćni mjehur i van male zdjelice; postoje i metastaze. Preživljenje 0-6%

Kod zahvaćenosti parametrija, limfne čvorove zračimo 6 tjedana 2x tjedno.

Klinički oblici Ca:

- 1) EGZOFITIČNI OBLIK: raste prema van i pričvršćen je peteljkom ili širokom bazom za cerviks.Raste u vaginu, može doseći veličinu šake.
- 2) ENDOFITIČNI OBLIK: infiltrira duboko u tkivo cerviksa

Simptomi:

- a) kod početnog oblika- vodenast, prljavi iscjedak, pomiješan s krvlju(razvija se oz endometrija, raste prema cavumu uterusa)
- b) krvarenje van menstrualnog ciklusa(najraniji simptom)
- c) jaki iscjedak(gnojan i smrdljiv); često se javlja i PIOMETRA- nakupljanje gnoja u cavumu uteri
- d) bol u obliku kolika- širi se prema slabinama i bedrima; uterus nastoji "istisnuti" tumor kroz cerviks

e) bolesnice su često debele, imaju povišen tlak ili dijabetes

Karcinom se dugo zadržava u unutrašnjosti uterusa. Širi se u cervix i jajovode. Metastazira u pluća, jetru i bubrege. (per continuitatem- organi zdjelice i reg.limf.čvorovi; a hematogeno- pluća i mozak)

G-18)METODE TRAŽENJA CARCINOMA CERVIKSA

DIJAGNOZA:

1) ginekološki pregled u spekulima+rektovaginalni pregled(palpacija)

2) na temelju simptoma

3) na temelju materijala dobivenog eksplorativnom kiretažom corpora

4) analiza vaginalnih endocervikalnih razmaza

CITO a)indirektan razmaz-uzet špatulom iz prednjeg ili stražnjeg forniksa

b)direktan razmaz-uzet pomoću štapića omotanog vatom s porcije i endocervikalno

-sekret razmažemo po stakalcu, fiksiramo ga 15 min. U otopini etera i alkohola

-preparat bojimo po Papanicolausu

5 stupnjeva citoloških nalaza:

1. stupanj: nema atipičnih i abnormalnih st; nalaz je negativan

2. stupanj: prisutne su abnormalne stanice koje nisu karcinomatозne; nalaz je negativan

3. stupanj: prisutne su atipične stanice za koje nismo sigurni da li su karcinomatозne; nalaz je suspektan (+ i -)

4. stupanj: prisutne su karcinomatозne stanice u malom broju (pojedinačno ili u grupama), nalaz je pozitivan

5. stupanj: prisutne su karcinomatозne stanice u velikom broju; nalaz je pozitivan

Karcinomatозne stanice su manje od normalnih i imaju veću jezgru.

5) bimanuelna palpacija

6) Schulerova proba Lugolovom otopinom- otopinu premažemo preko cerviksa, a stanice karcinoma se ne oboje tamnosmeđe jer u njima nema glikogena

7) Konačan dokaz daje patolog nakon PHD-e tkiva grlića maternice uzetog biopsijom

Važna dijagnostička metoda je ODVOJENA FRAKCIONIRANA KIRETAŽA. Posebno kiretiramo cervikalni kanal, a posebno cavum uteri. Uzorke rasporedimo u različite bočice kako bi kasnije mogli lokalizirati karcinom.Materijale bojimo po Papanicolausu.

TERAPIJA:

- kod starijih žena odstrani se čitava maternica (histerekotomija)

- kod žena koje još žele rađati, a imaju Ca in situ , kirurški se odstrani dio grlića (KONIZACIJA)

- operabilni su slučajevi I i II stupnja

- radikalna kirurška operacija po Wertheimu : odstrani se uterus sa adneksima + radijacija, odstrani se dio parametrija, masno tkivo s glandulama oko uretera te gornja 1/3 vagine

- neoperabilni slučajevi: radijacija(pomoću radijuma) + duboko Rtg zračenje
kemoterapija

G-25); G-14)-SIPMTPOMI MYOMA UTERI I KOMPLIKACIJE

Miomi su dobroćudni tumori maternice građeni od glatkih mišića. Rastu pod utjecajem hormona.

Najčešće su multipli. Dobro su ograničeni vezivnom pseudokapsulom. (estrogen povećava rast)

SIMPTOMI:

1) nepravilna i obilna krvarenja iz maternice (anemija)

- 2) bol- posljedica degeneracije mioma, povezane s vaskularnom ishemijom, infekcijom, torzijom mioma ili kontrakcijama maternice(kod rađajućeg mioma). Može davati tipičnu kliničku sliku **AKUTNOG ABDOMENA**
- 3) napetost u maloj zdjelici- zbog pritiska velikih mioma na okolne organe
 - a) mokraćni sustav: učestalo mokrenje zbog pritiska na mokraćni mjehur, djelomična ili potpuna opstrukcija mokraćovoda (hidroureter)
 - b) g.i. sustav: kompresija i opstrukcija crijeva(opstipacija, klin.slika ileusa)
 - c) kompresija u području male zdjelice: vensak staza i tromboflebitis
- 4) neplodnost- zbog pritiska i sužavanja cervikalnog kanala
- 5) spontani pobačaji
 - ako su veliki i komprimiraju krvne žile dolazi do **NEKROZE I PERITONITISA**
 - može doći do maligne alteracije(**SARKOM**)

G-10)INDIKACIJE ZA OPERACIJU MIOMA (MIOMEKTOMIJA)

- 1) obilna krvarenja iz maternice s posljedičnom anemijom i bez odgovora na hormonsko liječenje
- 2) kronična bol s jakom dismenorejom ili napetost u donjem dijelu trbuha i/ ili bol
- 3) akutna bol kao posljedica torzije mioma na peteljci ili bol kod rađajućeg mioma
- 4) mokraćni simptomi, posebno hidronefroza
- 5) nagli rast mioma u reproduktivnoj dobi ili svaki rast mioma u žena u postmenopauzi kako bi se isključio sarkom maternice
- 6) ako je miom jedini mogući razlog neplodnosti
- 7) povećanje maternice s kompresijom ostalih organa u maloj zdjelici

G-12)KOLPOSKOPIJA

-kolposkopija je pregled grla maternice pomoći posebnog **BINOKULARNOG POVEĆALA**(kolposkopa)

-kod pregleda, kolposkop je udaljen 20 cm od vanjskog spolovila, povećanje je 10x20; filtri omogućuju pregled pod crvenim i zelenim svjetlom

- bolje se očituje povećan vaskularni crtež na sluznici i displastično promijenjen pločasti epitel (nakon primjene octene kiseline)

- važna metoda u ranoj dijagnozi prekanceroznih stanja i karcinoma grla maternice

- iskusan kolposkopičar može odrediti i dubinu invazije

- lugol jod boji glikogen—displastične promjene na epitelu nemaju glikogen pa će ostati nebojene

G-23)POSTUPAK U BOLESNICA S TUMOROM OVARIJA

To je najmaligniji tumor ženskog spolnog sustava. Nema rane dijagnoze. Prvi simptom je ascites ili osjećaj nelagode u trbuhu. Lokalni simptomi pritiska su bol, GI tegobe, učestalo mokrenj. U pravilu svaki ovarijski tumor treba operirati bez obzira na smetnje i malignost.

1) **KIRURŠKA TERAPIJA**: abdominalnim putem

- benigne tvorbe u mladih žena odstranjuju se enukleacijom ili se vaji cijeli jajnik

- kod malignih tvorbi odstranjuju se oba jajnika o maternica, resekcija trbušne maramice, regionalna limfadenektomija- maksimalna citoredukcija

2) **KEMOTERAPIJA** : glavna i obvezatna th. nakon operacije; prevencija recidiva

3) **GENSKA TERAPIJA**= terapija budućnosti

- temelji se na poznavanju onkogenih i tumorsupresorskih gena BRCA1 i BRCA2 p 53
PROGNOZA: vrlo loša

G-3) BENIGNI TUMORI MATERNICE (MIOMI)

Karakteristike:

- a) tumor: nepravilno povećanje maternice
 - b) krvarenje: hipermenoreja, metroragija, dismenoreja
 - c) bol: torzija ili degeneracija
 - d) pritisak: simptomi napetosti u donjem dijelu trbuha
-
- 1) SUBMUKOZNI : ispod sluznice uterusa: uzrokuju jake menstruacije i postmenstrualna krvarenja
 - 2) INTRAMURALNI: u zidu maternice; uzrokuju jaka krvarenja i jake boli ; maternica se ne može kontrahirati i zaustaviti krvarenje
 - 3) SUBPERITONEALNI: ispod peritoneuma (subserozni); može se rotirati oko peteljke pa nastaje nekroza
 - 4) INTRALIGAMENTNI: rastu lateralno između dva sloja širokog ligamenta

G-13) KOMPILKACIJE ADNEKSALNIH TUMORA

- a) APSOLUTNE: apsolutno sužena zdjelica
totalna placenata praevia
- b) RELATIVNE: relativno sužena zdjelica

G-12) BENIGNI TUMORI JAJNIKA – tumorima slične promjene

Te promjene nisu pravi tumori jajnika. Česta pojava u reproduktivnoj dobi. Klinički se očituju povećanjem jajnika.

Podjela:

- 1) FUNKCIONALNE CISTE JAJNIKA
 - a) folikularne ciste: nastaju od folikula koji nisu ovulirali
 - b) luteinske ciste: nastaju zbog nepotpune involucije žutog tijela
- 2) TEKA LUTEINSKE CISTE
- nastaju zbog prekomjerne stimulacije gonadotropnim hormonima
- 3) LUTEOM TRUDNOĆE – slučajan nalaz, asimptom., bez klin. Smetnji
- 4) ENDOMETRIOTIČKE CISTE
- 5) POLICISTIČNI JAJNICI
- 6) HIPERPLAZIJA JAJNIKA – u postmenopauzi se može javiti hiperplazija strome jajnika zbog prekomjernog lučenja estrogena za tu dob
- 7) PARAOVARIJSKE CISTE- smještene unutar plice late uteri (iz ostatka Wolffova kanalića)

DOBROĆUDNI EPITELNI TUMORI JAJNIKA

- to su CISTADENOMI ili CISTADENOFIBROMI
- to su unilokularne ili multilokularne cistične tvorbe, obložene mirnim, neaktivnim, jednorednim cilindričnim epitelom

Ovisno o vrsti epitela postoje: serozni, mucinozni ili endometriodni cistadenomi ili Brennerov tumor

SIMPTOMI: ovise o veličini i lokalizaciji tumora

Th. : kirurška

G-6)CILJANA BIOPSIJA

To je dijagnostička metoda koja se primjenjuje kod sumnje na Ca cerviksa uterusa. Patolog nakon analize tkiva uzetog biopsijom daje PHD dijagnozu. To je dg. metoda pregleda živog tkiva koje se uzima kolposkopski s najsumnjivijeg mjesta bioptičkim kliještima. Uzorci se šalju u 10%-tnom formalinu na patologiju gdje se uklapaju u parafinske blokove koji se poslije režu mikrotomom te se pregledaju kao nativno preparat ili obojeni. Hitna biopsija: smrzavanje uzorka tkiva. Kod premalignih lezija nužno uzimati biopstat pod nadzorom kolposkopa. Suzdržavanje od spolnog odnosa 2-3 dana.

G-16)LABIA MAIORA ET MINORA

1. Labia maiora (velike usne)

Nabori odgovaraju scrotumu u muškarca. Građene od masnog tkiva, elastičnog tkiva, glstkih mišića, prekrivene kožom. Protežu se dagitalno od venerina brežuljka, omeđujući otvor RIMA PUDENDI. U prednjem i stražnjem dijelu su međusobno spojene (comissura labiorum anterior et posterior). Koža s vanjske strane usana je pigmentirana, pokrivena dlakama, a medijalna strana je glatka, sjajna, crvenkasta. Ispod kože su žlijezde lojnice i znojnice.

2. Labia minora (nymphae, male usne)

Nabori odgovaraju mokraćnoj cijevi i dijelu kože penisa u muškaraca. Smještene unutar velikih usana. Sadrže brojne žlijezde lojnice i bogati venski splet. Nisu prekrivene dlakama, pigmentirane. Prednji dijelovi se sijeku u medijalnoj liniji i unutar tih krakova nalazi se CLITORIS. Prednji se krakovi spajaju (praeputium et frenulum clitoridis) , a također i stražnji (frenulum labiorum pudendi)

G-19); P-23)NAJČEŠĆE SPOLNO PRENOSIVE BOLESTI U KLINIČKOJ PRAKSI

AIDS, gonoreja, hepatitis, klamidija, sifilis

1) Chlamidia trachomatis

Izaziva mukopurulentni cervicitis (endocervicitis). Unutarstanični parazit, napada epitelne st. endocerviksa. Za nastanak cervicitisa mora biti poremećena kvaliteta cervikalne sluzi.

Simptomi: mukopurulentni iscjedak, postkoitalno krvarenje, vaginitis; cervix edematozan

Dg.: kultura stanica, test monoklonskim At, ELISA

Th.: sustavno tetraciklini ili makrolidi

2) Gonoreja – Gonokokni cervicitis (Neisseia gonorrhoeae)

Izaziva mukopurulentni cervicitis i akutni salpingitis. Kod žena najčešće asimptomatsko, tiha upala.

Simptomi: mukopurulentni iscjedak, krvarenje, dizurija. Oslobođanje endotoksina dovodi do sistemske reakcije. Rektalna i faringealna kolonizacija su asimptomatske.

Dg.: kultura organizma iz mokraćnog sustava.

Th.: amoksicilin + klavocin 10 dana per os

G-20)NATIVNI PREPARAT VAGINALNOG SEKRETA

Vagina ima sposobnost samoobrane- ona štiti trudnoću i sprečava prodor bakterija u više genitalne organe. Normalni iscjedak je oskudan, bjelkast, pretežno se nalazi u stražnjem svodu rodnice. Iscjedak treba mikroskopski analizirati. Iscjedak se miješa s 0,5-1%-tnom otopinom briljant-krezila ili s fiziološkom

otopinom. U takvom nativnom preparatu se traže epitelne stanice, fiziološki prisutni laktobacili, leukociti, bakterije, parazit *Trichomonas vaginalis* i kvasnice. Na temelju zastupljenosti tih elemenata razlikuju se 3 stupnja čistoće po Schroderu. Osim stupnjeva čistoće uvijek treba navesti da li su nađeni *trichomonas vaginalis*, kvasnice, *gardnerela*.

Npr: stupanj čistoće 2: *trichomonas* i kvasnice nisu nađeni i *gardnerela* pozitivna.

Nakon toga treba svakoj trudnici uzeti direktni i endocervikalni citološki razmaz po Papanicolausu.

Izgled vaginalnog sekreta je karakterističan za svaku fazu ciklusa:

- a) FOLIKULARNA FAZA- epitelne stanice velike, razbacane, mjehuraste jezgre koje se boje kiselo (crveno)
- b) NAKON OVULACIJE- stanice naborane
- c) FAZA ŽUTOG TIJELA- stanice zbijene u skupine s mjehurastim jezgrama koje se boje bazično (plavo)

G-1) ABNORMALNI CITOLOŠKI NALAZ

CIN (cervikalna intraepitelna neoplazija) je niz intraepitelnih promjena koje započinju s minimalnom atipijom i mogu napredovati preko carcinoma in situ do invazivnog raka vrata maternice.

CIN se dijeli u 3 stadija:

CIN I. = dysplasia levis (skvamozna intraepitelna lezija- SIL niskog stupnja)

-slabo izražene promjene na intermedijarnim i/ili superficijalnim stanicama koje se nalaze pojedinačno ili u manjim nakupinama

-jezgra zauzima manje od 1/3 površine stanice

CIN II = dysplasia media (SIL visokog stupnja)

- promjene srednje jačine zahvaćaju i duboke intermedijarne i pokoju parabazalnu stanicu, koje se nalaze pojedinačno ili u manjim nakupinama

- jezgra zauzima 1/2 površine stanice

CIN III = dysplasia gravis et Ca. in situ (SIL visokog stupnja)

-jako izražene promjene na bazalno-parabazalnim stanicama ili na stanicama različitog stupnja diferenciranosti, s poremećenim sazrijevanjem i orožnjavanjem ili na nediferenciranim stanicama

-jezgra zauzima 2/3 ili više površine stanice

Promjene su često udružene s morfološkim promjenama karakterističnim za infekciju s HPV

P-7) DIJABETES I TRUDNOĆA

Dijabetes je kronična metabolička bolest koja nastaje zbog nedostatka inzulina. Postoji poremećaj u metabolizmu ugljikohidrata, masti u bjelančevina.

Etiologija- autoimuna reakcija (virusi) i nasljeđe

SINDROM DIABETESA MELITUSA u novorođenčeta = prolazno stanje, a razvija se u prvim danima života. Traje tjednima ili mjesecima, a završava potpunim ozdravljenjem.

Terapija : inzulin (dozu treba postepeno smanjivati, tj. potpuno ukinuti kad terapija više nije potrebna)

U trudnica sa dijabetesom se ne daju vazokonstriktori. Do 12. tjedna- penicilini ili cefalosporini, a poslije svi osim tetraciklina. Može doći do preranog odljuštenja posteljice te do poremećaja koagulacijskog mehanizma, što izaziva dugotrajno krvarenje nakon ekstrakcije zuba.

U trudnice dolazi do:

-promjene metabolizma ugljikohidrata

- komplikacija : kardiovaskularnih promjena na retini , bubrežnih, nefropatija, EPH –gestoza, infekcija, hidroamniona

Utjecaj dijabetesa na plod:

- 1) nesigurna koncepcija
- 2) poremećaj rasta
- 3) kongenitalne anomalije
- 4) prijevremeni porod
- 5) poremećena maturacija i respiratorni distress sindrom
- 6) hiperbilirubinemija i hipoglikemija
- 7) hipokalcemija, hipomagnezija
- 8) povišen perinatalni mortalitet
- 9) nasljeđivanje dijabetesa

Utjecaj dijabetesa na posteljicu:

- 1) veličina
- 2) struktura

Prije trudnoće – MANIFESTNI

U toku trudnoće – GESTACIJSKI

Trudnoća ne dolazi u obzir u slučaju insuficijencije vitalnih organa (hospitalizacija, ambulantne kontrole)

G-22) PLANIRANJE OBITELJI

Planiranje obitelji uključuje istraživanja:

1. normalne reprodukcije
2. liječenja infertiliteta
3. habitualnih abortusa
4. genetičko savjetovanje
5. metoda kontracepcije i prekidanja trudnoće (abortusa)

Ovo je povezano s problemom svjetske i regionalne prenapučenosti, željene i neželjene trudnoće, braka, seksualnog odgoja, omladine i odraslih. Planiranje roditeljstva i veličine obitelji se ne mogu ozbiljnije rješavati ako se istodobno ne rješavaju i problemi etike i morala pojedinca i čitavog društva. U našoj zemlji kontracepcija ima istaknuto mjesto u suzbijanju epidemije namjernih prekida trudnoće.

G-27) ZNAČAJ SISTEMATSKOG PREGLEDA U GINEKOLOGIJI

2. rano otkrivanje Ca cervicis uteri
3. prevencija spolno prenosivih bolesti

P-43) KARDIOTOKOGRAFIJA

Registriranje srčanih frekvencija aparatom. Postoje 3 principa kontinuiranog registriranja:

- 1) FONOKARDIOGRAFIJA- srčani tonovi se pretvaraju u električne impulse
- 2) ELEKTROKARDIOGRAFIJA- elek. impulsi srca
- 3) ULTRAZVUK

To je način nadzora ploda u trudnoći i porođaju. Pri tome se istodobno bilježe trudovi (tokografija) i srčani rad (kardiografija) fetusa. Za to služe posebni aparati, kardiokografi, izrađeni na načelu elektroničkog

pojačala. Kod fetusa koji je ugrožen pomanjkanjem kisika, pojavljuju se na kardiogramu karakteristične krivulje srčanog rada

<http://studenti.sfzg.hr>